



# Protocolos y Guías de PRÁCTICA CLÍNICA EN CIRUGÍA BUCAL

Elaborados por la Sociedad  
Española de Cirugía Bucal

2005

2005

# PRÓLOGO

Presento, con doble orgullo la segunda edición de las **Guías de Práctica Clínica** elaboradas por la **Sociedad Española de Cirugía Bucal**. Y digo con “doble orgullo” por dos motivos esenciales: de un lado, me cupo el honor de ser el editor responsable de su primera edición que fue el resultado de un proyecto ideado por nuestro equipo con motivo de la celebración en Sevilla de nuestro II Congreso Nacional en el año 2001. De otro lado, esta segunda edición se presenta durante la “legislatura” en la que ostento la máxima representación de la Sociedad, dando así cumplimiento a una de las promesas electorales sobre las que la Junta Directiva que presido decidió vertebrar su actuación, consciente de que hoy en día la mejor forma de garantizar tanto la calidad de la asistencia como la seguridad de nuestros ciudadanos cuando el cuidado de su salud requiere que se les practique una intervención quirúrgica sobre su cavidad bucal, es que estas intervenciones tengan un referente próximo y consensuado de cuál es el “estado del arte” (*lex artis*) al que éstas deben ajustarse. Las presentes Guías de Práctica Clínica en Cirugía Bucal constituyen, sin duda, la obra de más valor en idioma español con la que contará a partir de ahora la comunidad odontológica, al llevar el aval de los más de 1.300 socios que integran la Sociedad Española de Cirugía Bucal y el crédito inigualable del altísimo y cualificado nivel científico y profesional de sus ponentes y editores.

Esta segunda edición no es una reimpresión de la primera. Nada más lejos de ello, ya que todos y cada uno de los capítulos han sido revisados y actualizados por un sistema de pares que ha generado una auténtica red de redacción y cruce de información antes de la cristalización de sus contenidos. Por eso, los plazos para su elaboración han sido necesariamente prolongados. Cada capítulo ha sido remitido a su autor/es solicitando su elaboración, actualización y/o modificación. Posteriormente el comité editorial ha coordinado la segunda lectura de los mismos por grupos de expertos, perfilando de esta forma los contenidos iniciales y, en ocasiones, incorporando nuevas fuentes bibliográficas a los capítulos al objeto de incrementar las posibilidades de que las Guías de Práctica Clínica puedan ser también utilizadas como guión estructural para el autoestudio. Finalmente, todo el texto fue sometido a una corrección de estilo.

Han sido muchos los autores, muchos los perfiladores y muchos los ojos del comité editorial que han escrutado cada frase y cada sentencia del texto. Finalmente, he asumido yo mismo, en mi calidad de Presidente de la Sociedad, la responsabilidad de tomar decisiones en las situaciones contradictorias o con puntos de vista no coincidentes del todo por los diferentes autores. He de admitir, con sinceridad, que en algún caso contado, ello ha generado pequeños conflictos, habiendo

optado por respetar el texto original solicitado expresamente por los autores. Ello debe explicar al lector las situaciones puntuales en que pudiera encontrar algún grado de contradicción entre los autores pero no es más que el reflejo de que en determinadas áreas de la Cirugía Bucal las opciones todavía son múltiples, a veces divergentes, como corresponde a una ciencia viva tal y como es la Cirugía Bucal.

Con respecto a la primera edición, el lector también encontrará nuevos capítulos, absolutamente originales que responden, asimismo, al progresivo y efervescente desarrollo de las técnicas de tratamiento de la patología quirúrgica oral. Esta tendencia hacia el crecimiento cuantitativo de las Guías de Práctica Clínica en Cirugía Bucal continuará en los próximos años y la Sociedad Española de Cirugía Bucal seguirá siendo un cualificado catalizador para la misma.

Finalmente y como gran novedad, se ofrecen los protocolos de Consentimiento Informado para cada grupo de tratamiento específico. Insisto, de nuevo, que el aval de nuestra Sociedad pretende no sólo facilitar a nuestros asociados el cumplimiento de la legalidad vigente sino generar un marco de amparo para los mismos, ya que es innegable hoy en día el valor que las instancias judiciales conceden a las actuaciones profesionales que cuentan con el refrendo de las Sociedades Científicas implicadas. Pero también y sobre todo hemos tratado de garantizar la calidad de la asistencia de nuestros pacientes, al ser la información adecuada un elemento nuclear de la misma.

Mi agradecimiento, sincero e institucional para GSK por su incommensurable apoyo a nuestra Sociedad desde que ésta era sólo un esbozo y que, como los buenos vinos, ha mejorado con el tiempo. Este apoyo es el que ha hecho posible la presente edición. Y también mi agradecimiento al

Comité editorial por tantas y tantas horas de trabajo tan agotador como poco reconocido, con sinsabores que quedan enterrados por el reconocimiento del trabajo bien hecho que desde aquí quiero proclamar por ser de justicia.

Me despido ya, amable lector, invitándote a que nos hagas llegar tus opiniones profesionales y nos permitas conocer todo aquello que pudiera mejorar las recomendaciones contenidas en el presente volumen, ya que, por definición, las Guías de Práctica Clínica deben estar en continuo proceso de cambio, transformación y renovación. Es por ello que el presente texto y sus sucesivas actualizaciones lo tendrás disponible con carácter permanente en la página web de la Sociedad [secibonline.com](http://secibonline.com)

El texto que ya queda presentado se edita el mismo año en el que se cumple el cuarto centenario del Quijote. Me van a servir algunas de las palabras de su protagonista a su fiel escudero para dejar abierto al futuro el cabo de la madeja de la Sociedad Española de Cirugía Bucal: "*Pierde el miedo, Sancho, que la cosa va como ha de ir y el viento bate de popa*". Las presentes Guías de Práctica Clínica constituyen un perfecto manual para saber "aquí y ahora" como deben ser gobernadas las velas de ese barco que es nuestra Sociedad Española de Cirugía Bucal que navega raudo y veloz, casi "vuela" por las impetuosas y, a veces revueltas, aguas de la Odontología.

Sevilla, 1 de Enero de 2005

**José Luis Gutiérrez Pérez**  
Presidente de la Sociedad Española  
de Cirugía Bucal

## Autores

- Dra. Mayte Abeleira Pazos
- Prof. Dr. Antonio Aguado Santos
- Prof. Dr. José Manuel Aguirre
- Dr. Bartolomé Arias Chamorro
- Dra. Icíar Arteagoitia
- Dr. Gustavo Ávila Ortiz
- Dr. José Balboa Gómez
- Prof. Dr. Luis Barbier
- Dra. Cristina Barona Dorado
- Dr. Rodolfo Belmonte Caro
- Prof. Dr. Leonardo Berini Aytés
- Dra. Elvira Crespo Vázquez
- Dr. Alfredo Donado Azcárate
- Prof. Dr. Manuel Donado Rodríguez
- Dr. Antoni España Tost
- Dr. Fernando Fernández Cáliz
- Dr. Rafael Flores Ruiz
- Dr. Pablo A. Galindo Moreno
- Dra. Pilar Gándara Vila
- Prof. Dr. Abel García García
- Prof. Dr. Cosme Gay Escoda
- Prof. Dra. Blanca Guisado Moya
- Dr. Aníbal González Cataño
- Dr. Pedro Guitian Lema
- Prof. Dr. José Luis Gutiérrez Pérez
- Dra. Cristina Hita Iglesias
- Dra. Pilar Hita Iglesias
- Dr. Pedro Infante Cossío
- Dr. Miguel Jerez Hernández
- Prof. Dr. Luis Manuel Junquera Gutiérrez
- Prof. Dr. Salvador Landa
- Dra. Isabel Leco Berrocal
- Dra. María Marín Díaz
- Prof. Dr. Juan Sebastián López-Arranz Arranz
- Dr. Juan López-Quiles Martínez
- Dra. Natale Magallanes Abad
- Prof. Dr. José M<sup>º</sup> Martínez González
- Dr. Ramiro Núñez Vázquez
- Dr. José M<sup>º</sup> Oliveras Moreno
- Prof. Dr. Miguel Peñarrocha Diago
- Dra. Rosario Pérez Garrido
- Dr. Juan Carlos Pérez Varela
- Dr. Hugo Rui Franco Basteiro
- Dra. Esther N. Sánchez Cobo
- Prof<sup>º</sup>. Dra. Elena Sánchez-Fernández
- Dr. Gorka Santamaría
- Prof. Dr. Joseba Santamaría Zuazua
- Prof. Dr. Juan Manuel Seoane Lestón
- Dr. Manuel Somoza Marín
- Prof. Dr. David Suárez Quintanilla
- Prof. Dr. José María Suárez Quintanilla
- Dr. Daniel Torres Lagares
- Dra. Agurne Uribarri
- Prof. Dr. Manuel Vallecillo Capilla
- Prof. Dr. Juan Carlos de Vicente Rodríguez
- Prof. Dr. Juan Ángel Vilaplana Gómez.

2005

## Junta Directiva

---

- Presidente: **José Luis Gutiérrez Pérez**
- Presidente electo: **José María Martínez González**
- Vicepresidenta: **M<sup>ra</sup> Ángeles Sánchez Garcés**
- Secretario: **Pedro Infante Cossío**
- Tesorero: **David Gallego Romero**
- Vocal 1: **Mikel Maeztu Martínez**
- Vocal 2: **Bartolomé Arias Chamorro**

## Coordinadores de la edición

---

- **Rafael Flores Ruiz**
- **Pilar Hita Iglesias**
- **Natale Magallanes Abad**
- **Daniel Torres Lagares**

## Colaboración especial en la corrección bibliográfica

---

- **Encarnación Iglesias Cruz**

2005



# Índice de Materias

● Protocolo de Actuación Quirúrgica en Pacientes con Alteraciones en la Coagulación .....	9
● Protocolo en Biopsia de la Cavidad Bucal.....	17
● Protocolo en Endocarditis Bacteriana.....	25
● Protocolo en Cirugía Periapical .....	29
● Protocolo en Cirugía Preprotésica.....	37
● Protocolo en Implantología .....	45
● Protocolo en Inclusiones.....	53
● Protocolo en Infecciones Odontogénicas.....	61
● Protocolo en Láser .....	71
● Protocolo de Técnicas de Cirugía Bucal en relación con la Ortodoncia .....	83
● Protocolo en Patología Quirúrgica de la Mucosa Oral.....	89
● Protocolo en Patología Tumoral y Quística de los Maxilares .....	101
● Protocolo en Reimplantes, Trasplantes y Reubicación Dentaria.....	109
● Protocolo en Sustitutos Óseos .....	117
● Protocolo en Traumatología Oral .....	127
● Protocolo en Aspectos Legales.....	135

2005

# PROTOCOLO

## DE ACTUACIÓN QUIRÚRGICA EN PACIENTES CON ALTERACIONES EN LA COAGULACIÓN

**Autores:** *Dra. Rosario Pérez Garrido\**; *Dr. Ramiro Núñez Vázquez\**  
*Dra. Pilar Hita Iglesias\*\**; *Dr. José M<sup>a</sup> Oliveras Moreno\*\**;  
*Prof. Dr. José Luis Gutiérrez Pérez\*\**

*\*Servicio de Hematología. Hospitales Universitarios Virgen del Rocío. \*\*Servicio de Cirugía Oral y Maxilofacial. Hospitales Universitarios Virgen del Rocío.*

● Introducción .....	10
● Clasificación de alteraciones de la coagulación.....	10
● Bibliografía .....	13
● Consentimiento Informado .....	14

## Introducción

Cada día es mayor el número de pacientes con coagulopatías, ya sean hereditarias o adquiridas, que precisan un tratamiento odontológico que puede suponer, en la mayoría de los casos, una predisposición al sangrado en la cavidad bucal. Este amplio grupo de pacientes ha quedado aislado en gran parte por su delicado manejo clínico, así como por las complicaciones hemorrágicas que conlleva su tratamiento, lo cual se ha traducido en una realidad crítica, con una desbordada demanda de tratamiento Odontostomatológico en los Servicios de Cirugía Oral y Maxilofacial.

Existe un particular aspecto a la hora de tratar a un paciente de este tipo, y es la continua y estrecha relación que hemos de establecer con su hematólogo, que facilitará, sin duda, un ambiente de trabajo apropiado y seguro, un conocimiento exhaustivo por nuestra parte de las complicaciones y riesgos potenciales de cada paciente en particular y un seguimiento y completo control global del paciente.

Este protocolo tiene por objetivo base, el establecer una guía práctica de tratamiento para este grupo de pacientes, cuya patología bucal es similar al resto de la población, entendiéndose que su manejo clínico supone una especial y delicada atención, más no por ello, un campo ajeno a nuestra profesión diaria.

## Clasificación de alteraciones de la coagulación

### 1. Alteraciones adquiridas de la coagulación

#### • Pacientes en tratamiento con anticoagulantes orales (ACO)

Son muchas las patologías tratadas en la actualidad con ACO (fibrilación auricular, cardiopatía isquémica, válvulas protésicas cardíacas, trombosis venosa profunda...), por lo que es un fármaco bastante común en la práctica diaria.

Existe controversia en la literatura sobre el manejo de estos pacientes frente a una intervención dental. Así, algunos grupos estiman que cuando el INR se sitúa en rango terapéutico (<3.5) comprobado en las 24 horas previas al procedimiento, no existe evidencia de un aumento del sangrado clínicamente significativo durante y después de un procedimiento dental invasivo, cuando se aplican las medidas locales oportunas.

Otros protocolos, como el usado en nuestro centro, se basan en la suspensión de la anticoagulación oral 2 ó 3 días antes, reiniciándola el mismo día del procedimiento. Para evitar el riesgo tromboembólico

que podría suponer la suspensión de ACO en estos pacientes, se asocia una HBPM (heparina de bajo peso molecular) diaria desde la suspensión del fármaco, manteniéndola hasta 3 días después de la reintroducción de ACO. Estas maniobras terapéuticas son obviamente competencia directa del hematólogo, que ha de conocer exactamente el tipo de intervención que se va a llevar a cabo. El alterar su terapia anticoagulante habitual, supone la necesidad de tratar a estos pacientes en el menor número de citas posibles, agrupando convenientemente los tratamientos que necesite.

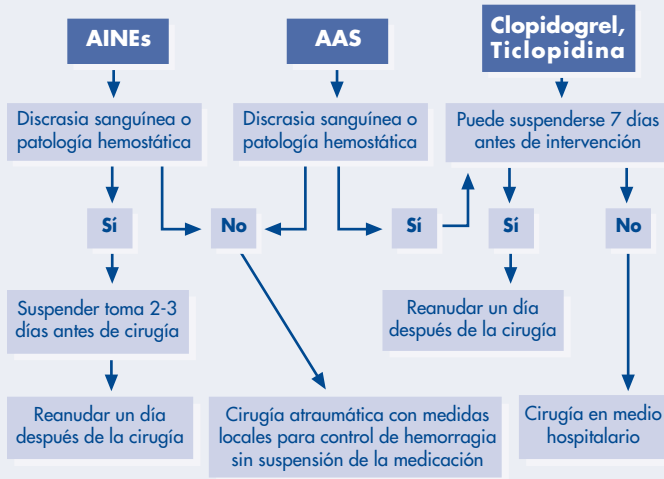
#### • Pacientes en tratamiento con antiagregantes

- El ácido acetilsalicílico continúa siendo el antiagregante de referencia. Produce una inactivación irreversible de la enzima ciclooxigenasa, con un incremento del tiempo de hemorragia (TH). Típicamente, para cirugía electiva se ha recomendado suspender su administración durante 7-10 días antes del procedimiento. Sin embargo, estudios como el de Ardekian y Sonksen muestran que el alargamiento del TH con dosis diaria de AAS de hasta 300 mg no exceden los límites normales en la mayoría de los pacientes. Por lo tanto, no sería necesaria la suspensión de AAS antes de una intervención de cirugía bucal, dado que el riesgo hemorrágico no es mayor que el riesgo tromboembólico asociado a la interrupción del uso de este antiagregante.

Cuando hay documentada una patología hemostática asociada (anomalías plaquetarias cuantitativas o cualitativas, coagulopatía congénita o adquirida, hepatopatía e insuficiencia renal crónica), AAS debería ser interrumpido 7 días antes de la cirugía para minimizar las complicaciones hemorrágicas. Esta medida se llevará a cabo en los procedimientos quirúrgicos orales mas no en los procedimientos terapéuticos de odontología conservadora.

- Otros antiinflamatorios no esteroideos (ibuprofeno, diclofenaco, naproxeno, indometacina, fenilbutazona). Inhiben transitoriamente la enzima COX. Al igual que con el AAS, su efecto antiplaquetario se potencia en pacientes con trastornos en la coagulación; por ello, en estos casos, se recomienda suspender la toma de AINES 3 días antes de la intervención quirúrgica bucal. En caso de procedimientos odontológicos conservadores no se tendrá en cuenta este protocolo de actuación.
- Tienopiridinas. Ticlopidina y clopidogrel actúan sobre receptores de ADP implicados en la agregación plaquetaria. Se recomienda su suspensión 7-10 días antes de la cirugía bucal, tanto en procedimientos quirúrgicos como en odontología conservadora. Si el riesgo trombótico excede el riesgo hemorrágico y no se considera la suspensión del fármaco, el paciente debería ser intervenido en medio hospitalario.

## Algoritmo para preparación quirúrgica de pacientes en tratamiento antiagregante



### • Insuficiencia hepática

Este grupo de pacientes, debido al carácter de su terapia sustitutiva, requieren tratamientos en medio hospitalario, por lo que sólo comentaremos algunos de los aspectos más importantes a tener en cuenta referentes a su manejo clínico.

#### Características clínicas generales

Es difícil evaluar el riesgo hemorrágico en pacientes con insuficiencia hepática:

- La cirrosis e hipertensión portal pueden derivar en un aumento del tiempo de hemorragia (TH) por un defecto en el funcionalismo plaquetario.
- El hiperesplenismo genera una alteración cuantitativa de las plaquetas.

No hay un test de laboratorio definitivo que determine el grado de fallo hepático; si hay una afectación severa se manifestará con alargamiento del tiempo de protrombina (TP) por una disminución de la síntesis protéica hepática, aunque la correlación entre TP y sangrado oral no se ha establecido.

La clasificación modificada de Child-Pugh (tabla 1) reúne una serie de parámetros clínicos y analíticos en función de los cuales se intenta determinar el riesgo de hemorragia. Así, es poco probable que pacientes en la categoría A y B tengan sangrados importantes después de procedimientos dentales.

#### Terapia hematológica

La administración de Vitamina K a dosis de 10 mg IM corrige la hipoprotrombinemia ocasionada por malnutrición y obstrucción biliar.

El plasma fresco congelado (8-15 ml/kg de peso) corrige el TP al aportar los factores de la coagulación deficitarios. La transfusión de plaquetas normaliza las alteraciones cualitativas y cuantitativas de las mismas.

Tabla 1. Clasificación de Child-Pugh para cirrosis

Parámetros	1	2	3
Ascitis	No	Ligera	Moderada/severa
Encefalopatía	No	Ligera/moderada	Moderada/severa
Bilirrubina (mg/dL)	<2	2-3	>3
TP (incremento en sg)	1-3	4-6	>6
Puntuación total		Categoría Child-Pugh	
5-6		A	
7-9		B	
10-15		C	

### • Insuficiencia renal crónica (IRC)

Los pacientes con IRC pueden presentar una disminución de la hemostasia por disfunción plaquetaria debido a un defecto de la glucoproteína de membrana IIb-IIIa, que juega un papel importante en la adhesión y agregación plaquetarias. La diálisis regular normaliza el estado urémico de estos pacientes y por lo tanto es poco probable un aumento del riesgo de sangrado clínicamente significativo, incluso en extracciones dentales múltiples. Por otro lado, hay que tener presente que la heparinización durante la diálisis obliga a demorar cualquier procedimiento al menos 4 horas y como norma general, y preferiblemente hasta el día siguiente después de la diálisis. En pacientes con IRC y aún no en programa de diálisis es difícil valorar el riesgo de sangrado oral.

### • Trombocitopenia

Se considera que un conteo plaquetario superior a  $100 \times 10^9/L$  proporciona una hemostasia adecuada para cualquier procedimiento. Cuando la cifra se sitúa entre  $50-100 \times 10^9/L$  el aumento de la incidencia de sangrados orales tras un procedimiento dental es posible, pero infrecuente. Por debajo de este rango los procedimientos invasivos (quirúrgicos) deberían ser diferidos o realizados bajo transfusión de plaquetas, y por tanto en medio hospitalario.

## 2. Alteraciones hereditarias de la coagulación

### • Enfermedad de von Willebrand (EVW)

Es la coagulopatía congénita más prevalente, con una herencia autosómica dominante en la mayoría de los casos. Se han descrito diferentes tipos de EVW. El tipo 1 es el más común y se caracteriza por un déficit parcial de la molécula, frente al tipo 3 en el cual hay una ausencia virtual del factor. En la EVW tipo 2 existen defectos cualitativos en el factor de von Willebrand.

En la EVW tipo 1 el tratamiento de elección es la desmopresina (DDAVP). Este análogo de la hormona vasopresina induce la secreción de factor VIII y del factor von Willebrand de los lugares de depósitos e incrementa los niveles suficientemente para corregir

los defectos hemostáticos. Se utiliza una perfusión de 0,3 µg/kg (Minurin® amp. de 4 µg) diluido en 50-100 ml de suero fisiológico a pasar en 30 minutos, una hora antes del procedimiento, pudiéndose repetir esta dosis a las 12 y después cada 24 horas si fuese necesario. Existe un preparado por vía endonasal, Octostim® u Octim® que se tramita como medicamento extranjero y tiene la comodidad de uso domiciliario. La dosificación es 300 µg en un adulto (2 nebulizaciones) y 150 µg en niños. Como reacciones adversas tras su administración son frecuentes el enrojecimiento facial, discreta taquicardia e hipotensión. No debe ser dada en pacientes con más de 70 años o con riesgo trombotico conocido.

Por producir un aumento de activador del plasminógeno existe un efecto favorecedor de la fibrinólisis, efecto que se puede contrarrestar administrando simultáneamente un agente antifibrinolítico por vía oral, comenzando 12 horas antes de la cirugía a dosis de 20 mg/kg 6-8 horas durante 7-10 días.

En trombopatías se puede utilizar esta misma pauta, aunque el mecanismo de acción en dichas entidades no es bien conocido.

En EVW tipo 2 la respuesta a desmopresina es variable o nula. En estos casos y en EVW tipo 3 es necesario el uso de concentrados de factor VIII de pureza intermedia que contienen concentraciones adecuadas de factor de von Willebrand.

#### • Hemofilia A y B

La hemofilia es una coagulopatía hemorrágica ligada al cromosoma X que consiste en una deficiencia de factor VIII en la hemofilia A y factor IX en la hemofilia B. Según el nivel de factor se considera hemofilia severa (factor < 1%), moderada (factor 1-5%) y leve (factor 5-30%) y se correlaciona con la frecuencia y significación de la sintomatología hemorrágica.

La disponibilidad de concentrados de factor derivados del plasma y recombinantes, así como de agentes antifibrinolíticos ha permitido un replanteamiento del tratamiento dental en estos pacientes, que requiere una estrecha colaboración entre hematólogos y cirujanos bucales.

La administración intravenosa de concentrados de factor una hora antes de la intervención persigue conseguir unos niveles superiores a 50 U/dL, pudiendo ser necesarias dosis adicionales a las 12 y/o 24 horas.

La desmopresina es reconocida como una alternativa útil y más económica a los concentrados de factor VIII; para ser efectiva se necesitan valores basales de factor VIII cercanos o superiores al 10%.

Los agentes antifibrinolíticos tipo ácido tranexámico, se usan de forma sistemática a una dosis de 20 mg/kg de peso cada 8 horas y con una duración variable entre 3 y 10 días según el tipo de procedimiento empleado.

En las tablas 2 y 3 se recoge de manera esquematizada los protocolos de actuación hematológicos en función del tipo de tratamiento odontológico que vaya a recibir el paciente. Se consideran como coagulopatías congénitas severas, la hemofilia A y B moderada o severa, y la Enfermedad de von Willebrand tipo II y III. El grupo de coagulopatías congénitas no severas queda conformado por la hemofilia A y B leves, así como por la Enfermedad von Willebrand tipo I.

*Tabla 2. Protocolo en procedimiento invasivo (Cirugía Bucal)*

Coagulopatía severa	Coagulopatía no severa
<b>(*)Terapia sustitutiva</b> Hemofilia A severa o moderada Hemofilia B severa o moderada EVW tipo 3	<b>Terapia sustitutiva</b> Hemofilia B leve Hemofilia A leve (<10%)
<b>Terapia sustitutiva o DDAVP</b> EVW tipo 2	<b>Terapia DDAVP</b> Hemofilia A leve (>10%) EVW tipo 1

(\*) Empleo de concentrado de factor que puede ser administrado tanto en el ámbito domiciliario por el propio paciente o en medio hospitalario.

*Tabla 3. Protocolo en procedimiento no invasivo (Odontología conservadora)*

Coagulopatía severa	Coagulopatía no severa
<b>Terapia sustitutiva</b> Hemofilia A severa o moderada Hemofilia B severa o moderada EVW tipo 3	<b>Antifibrinolíticos orales</b> Hemofilia B leve
<b>Terapia sustitutiva o DDAVP</b> EVW tipo 2	<b>Terapia DDAVP</b> Hemofilia A leve EVW tipo 1

En hemofilia severa siempre que se utilice inyección anestésica local debe administrarse terapia sustitutiva para evitar sangrado y posible obstrucción de la vía aérea.

Las portadoras de hemofilia pueden tener niveles de factor muy variables, que pueden oscilar desde la normalidad hasta valores cercanos a los de la hemofilia leve. Cuando los valores están discretamente descendidos (40-60%) el tratamiento con antifibrinolíticos es suficiente. Con valores inferiores se aplicarán las mismas medidas que en hemofílicos leves.

## 3. Medidas locales de hemostasia

Las medidas hemostáticas locales deben ser usadas en todos los casos y difieren poco de las que se usan habitualmente; como principales actuaciones de este estilo se consideran:

- El empleo de suturas no reabsorbibles, ya que los materiales reabsorbibles producen una respuesta inflamatoria consecuente a su degradación, que potencia la fibrinólisis local.
- Compresión de la herida quirúrgica con gasas impregnadas en antifibrinolíticos tipo amchafibrín®, durante una hora postintervención.
- En caso de exodoncias simples donde es imposible conseguir un cierre completo del alveolo, la colocación de esponjitas intraalveolares hemostáticas estabilizadas con dos puntos de sutura, y posterior compresión con gasa impregnada en antifibrinolíticos.
- Revisión clínica del paciente a la media hora postintervención para comprobar si existe o no hemorragia postoperatoria y actuar en consecuencia.

## Bibliografía

- P.B. Lockhart, J.Gibson, S.H. Pond, J. Leitch. Dental management considerations for the patient with an acquired coagulopathy. Part 1: Coagulopathies from systemic disease. *British Dental Journal* 2003; 195: 439-445.
- P.B. Lockhart, J.Gibson, S.H. Pond, J. Leitch. Dental management considerations for the patient with an acquired coagulopathy. Part 2: Coagulopathies from drugs. *British Dental Journal* 2003; 195: 495-501.
- A. K. Brewer, E. M. Roebuck, M. Donachie, A. Hazard, K. Gordon, D. Fun, J. Clarkson. The dental management of adult patients with haemophilia and other congenital bleeding disorders. *Haemophilia* 2003; 9: 673-677.
- C Skully, P. Dios, P. Giangrande, C. Lee. World Federation of Hemophilia. Oral care for people with hemophilia or a hereditary bleeding tendency. *October* 2002, nº 27.
- N. Daniel, J. Goulet, M. Bergeron, R. Paquin P. Landry. Antiplatelet drugs: is there a surgical risk? *J Can Dent Assoc* 2002; 68(11): 683-7.
- B. Piot, M. Sigaud-Fiks, P. Huet, E. Fressinaud, M. Trossaert, J. Mercier. Management of dental extractions in patients with bleeding disorders. *Oral Surg Oral Med Oral Pathol Oral Radiol Endod* 2002; 93: 247-50.
- E. Zanon, F. Martinelli, C. Bacci, P. Zerbinati, A.Girolami. Proposal of a standard approach to dental extraction in haemophilia patients. A case-control study with good results. *Haemophilia* 2000; 6: 533-536.
- D. Schardt-Sacco. Update on coagulopathies. *Oral Surg Oral Med Oral Pathol Oral Radiol Endod* 2000; 90: 559-63.
- B. Harrinton. Primary dental care of patients with haemophilia. *Haemophilia* 2000, 6 (Suppl. 1): 7-12.
- J.T. Wilde, R. Cook. Von Willebrand disease and its management in oral and maxillofacial surgery. *Br J Oral Maxillofac Surg* 1998; 36: 112-118.

## CONSENTIMIENTO INFORMADO PARA LA CIRUGÍA ORAL Y ODONTOLOGÍA CONSERVADORA EN PACIENTES CON TRASTORNOS DE COAGULACIÓN Y EN PROGRAMAS DE PRETRASPLANTE HEPÁTICO

Para satisfacción de los **DERECHOS DEL PACIENTE**, como instrumento favorecedor del correcto uso de los Procedimientos Terapéuticos y Diagnósticos, y en cumplimiento de la Ley General de Sanidad y de la Ley 41/2002:

Yo D/D<sup>a</sup>..... como paciente

o D/D<sup>a</sup>..... como su representante

en pleno uso de mis facultades, libre y voluntariamente, DECLARO que he sido debidamente **INFORMADO/A** por el Dr/Dra ..... y en consecuencia **AUTORIZO** a él/ella, sus asociados y ayudantes para que me sea realizado el procedimiento denominado .....

La cirugía oral se realiza para resolver determinados problemas de la cavidad oral, tales como: extracciones de piezas dentarias, o restos radiculares incluidos, fenestración o tracción de dientes retenidos, plastias de frenillos labiales o linguales, extirpación de quistes maxilares y pequeños tumores de los mismos o del resto de la cavidad oral, implantes osteointegrados y cirugía preprotésica fundamentalmente. La odontología conservadora, tiene como fin el desarrollo y la realización de técnicas terapéuticas encaminadas a la conservación y preservación de las estructuras que forman parte del diente; Éstas, consisten básicamente en: obturaciones dentales, tratamiento endodóntico, y técnicas preventivas de sellado de fosas y fisuras. Estos procedimientos, se pueden llevar a cabo con anestesia local o general (con los riesgos inherentes a las mismas). Los fármacos utilizados pueden también producir determinadas alteraciones del nivel de conciencia, por lo que no pueden realizarse determinadas actividades, tales como conducir un vehículo.

Todos estos procedimientos suponen un indudable beneficio, sin embargo no están exentos de complicaciones, algunas de ellas inevitables, tales como:

- Alergia al anestésico u otro medicamento utilizado, antes, durante o después de la cirugía.
- Hematoma y edema de la región intervenida.
- HEMORRAGIA POST-OPERATORIA.
- Daño de dientes adyacentes.
- Dehiscencia de sutura.
- Complicaciones infecciosas postoperatorias: celulitis, osteitis, sinusitis, etc.
- Complicaciones nerviosas: Anestesia o hipoestesia del nervio dentario inferior, nervio mentoniano, nervio lingual, nervio infraorbitario; temporal o definitiva.
- Comunicación oronasal y/u orosinusal.
- Fracturas óseas.
- Roturas de instrumentos.



# Protocolo de Actuación Quirúrgica en Pacientes con Alteraciones en la Coagulación

Asimismo, **DECLARO** tener conocimiento de la enfermedad que padezco, denominada ..... y que provoca que padezca un trastorno de la coagulación, y que por tanto hace que en estos casos puedan aparecer complicaciones hemorrágicas intra y postoperatorias, hematomas, y otros trastornos derivados del déficit de coagulación, de forma más frecuente, que en aquellos pacientes con un estado de coagulación basal normal, a pesar de haber sido preparado/a hematológicamente para la intervención.

He comprendido la naturaleza y el propósito del procedimiento terapéutico al que voy a ser sometido/a. He tenido la oportunidad de aclarar mis dudas y ampliar verbalmente la información en entrevista personal con el Dr./Dra.....

Estoy satisfecho/a de la información que se me ha proporcionado y, por ello, **DOY MI CONSENTIMIENTO** para que se me practique dicho procedimiento.

Si surgiese cualquier situación inesperada durante la intervención, autorizo a mi cirujano a realizar cualquier procedimiento o maniobra distinta de las indicadas en este documento, que a su juicio estimase oportunas para mi tratamiento.

Entiendo que este consentimiento puede ser revocado por mí en cualquier momento antes de realizar el procedimiento.

Observaciones.....  
.....

Y para que así conste, firmo el presente original después de leído.

En ....., a ..... de ..... de .....

Firma del Paciente y DNI  
(o representante legal)

Firma del Médico/Odontólogo  
Nº Colegiado:

En caso de negativa por parte del paciente a firmar el documento:

Firma del testigo y DNI

2005

# PROTOCOLO

## EN BIOPSIA DE LA CAVIDAD BUCAL

*Autores: Dra. Agurne Uribarri  
Prof. Dr. José Manuel Aguirre  
Unidad de Patología Oral y Maxilofacial  
Departamento de Estomatología  
Universidad del País Vasco EHU*

● Introducción .....	18
● Concepto .....	18
● Características .....	18
● Indicaciones .....	18
● Contraindicaciones .....	18
● Tipos de biopsia .....	18
● Procedimientos de fijación de las muestras .....	20
● Datos de la remisión .....	20
● Bibliografía .....	20
● Consentimiento Informado .....	22

## Introducción

El diagnóstico de las enfermedades bucales y maxilofaciales requiere en muchos casos, además de una detallada historia y exploración clínica, el estudio histopatológico de la lesión, que será posible gracias a la realización de una biopsia.

La biopsia constituye un examen complementario fundamental en Odontología y en muchas ocasiones va a ser imprescindible para alcanzar el diagnóstico de ciertas patologías. Además, es el medio diagnóstico específico para confirmarnos la naturaleza maligna o premaligna de una lesión.

El cáncer oral constituye entre el 3 y el 5% de todos los tumores malignos del organismo y su diagnóstico precoz es uno de los factores pronóstico más importantes siendo una labor fundamental de los odontólogos.

Conocido que la mayoría de los cánceres bucales son reconocidos en primer lugar por el odontólogo, la biopsia debe constituir un procedimiento rutinario en Odontología.

- C. Cualquier lesión que muestre un crecimiento progresivo.
- D. Cualquier lesión pigmentada.
- E. Las tumoraciones intersticiales.
- F. Las lesiones periapicales cuando sean extirpadas.
- G. Cualquier lesión ósea radiolúcida, condensante y/o mixta.
- H. Cuando se precise confirmación de enfermedades de origen sistémico: amiloidosis, Sjögren, etc.

## Criterios clínicos de sospecha de malignidad

- a. Eritroplasia o eritroleucoplasia: lesión roja persistente y sin causa aparente.
- b. Ulceración irregular.
- c. Persistencia durante más de 2 semanas.
- d. Base de la lesión indurada.
- e. Adhesión a tejidos adyacentes.
- f. Sangrado.
- g. Crecimiento rápido.
- h. Alteraciones sensitivas / motoras.
- i. Lesiones en pacientes con antecedente de neoplasia maligna (preferentemente del tracto aerodigestivo superior).

## Concepto

La biopsia es un procedimiento quirúrgico que consiste en la remoción de una parte representativa de una lesión en un tejido vivo, con el fin de realizar su examen microscópico para valorar su naturaleza y extensión.

## Contraindicaciones de la biopsia

- A. Lesiones pigmentadas con sospecha de melanoma.
- b. Lesiones vasculares (indicado hacerlo en centro hospitalario).
- c. Tumoraciones de glándulas salivales mayores.
- d. Lesiones ganglionares cervicales.

## Características

Requisitos indispensables de una correcta biopsia:

1. El material obtenido debe ser suficiente, tanto en extensión como en profundidad, para asegurar un buen diagnóstico.
2. La muestra debe ser representativa de la lesión. En lesiones no homogéneas se debe realizar una buena elección de la zona a biopsiar.
3. La muestra debe ser adecuadamente manejada hasta su procesamiento en el laboratorio.

## Tipos de toma de muestras

1. Biopsia incisional
2. Biopsia escisional
3. Citología:
  - Por raspado (citología exfoliativa)
  - Por punción aspiración con aguja fina (PAAF)
4. Biopsias especiales:
  - De lesiones óseas
  - De glándulas salivales menores

### 1. Biopsia incisional

Procedimiento quirúrgico que consiste en la toma de una parte representativa de una lesión para someterla a estudio histopatológico.

Está indicada en lesiones muy extensas con características clínicas de malignidad o ante la sospecha de enfermedades orales con afectación múltiple.

La biopsia incisional debe contener una parte representativa de la lesión. Para ello se recomienda diseñar una cuña

## Indicaciones

La biopsia puede estar indicada en cualquier lesión bucal y maxilofacial. No obstante, son indicaciones preferentes:

- A. Cualquier lesión que persista más de dos semanas tras retirar los posibles agentes causales.
- B. Cualquier lesión con características clínicas de malignidad.

en la parte periférica de la lesión, incluyendo también un área adyacente normal. Además, es necesario que la biopsia tenga una profundidad adecuada, llegando hasta el tejido conectivo subyacente para poder determinar la integridad de la membrana basal y la profundidad. Se debe evitar realizar la toma de la muestra en el centro de la lesión por poderse tratar de un área necrótica que no sería representativa.

En lesiones muy extensas y no homogéneas puede ser útil la aplicación previa del Test de azul de toluidina para determinar el área más sospechosa de la lesión donde se debe realizar la biopsia.

La tinción con azul de toluidina permite reconocer aquellas áreas con una cantidad aumentada de ADN, en las que se observa una mayor captación del colorante. La técnica consiste en lavar la mucosa, aplicar ácido acético al 1% durante 20 seg, aplicar el azul de toluidina al 1%, volver a lavar con ácido acético durante 1 minuto y finalmente aclarar con suero fisiológico.

### 2. Biopsia escisional

Procedimiento quirúrgico que consiste en la exéresis de toda la lesión para su estudio histopatológico. Está indicado en lesiones pequeñas que no midan más de 1 cm. Debe incluir toda la lesión y un margen de tejido sano de unos 2 ó 3 mm alrededor de toda la lesión.

#### Técnica Quirúrgica

1. Anestesia: en la periferia de la lesión y nunca intralesional.
2. Estabilización del tejido: evitar comprimir la lesión para no provocar distorsiones.
3. Incisión:
  - Bisturí convencional.
  - Punch: sacabocados estéril con cuchilla cilíndrica de diámetro variable (2-8 mm).
  - Otros: láser CO<sub>2</sub>, bisturí eléctrico (no convenientes ya que artefactúan la muestra).
4. Remoción del tejido: manejo cuidadoso con pinzas atraumáticas o puntos de tracción.
5. Hemostasia.
6. Cierre de la herida: sutura de los bordes.

### 3. Citología

#### Citología oral por raspado (Citología Exfoliativa)

Es una técnica de ayuda que nunca debe sustituir a la biopsia ya que presenta un elevado porcentaje de falsos negativos en el diagnóstico de las lesiones malignas. Es una técnica de fácil realización que consiste en la recogida de células que se hallan en la lesión, tanto provenientes de la

descamación natural del epitelio como de la propia manobra del raspado.

Puede ser útil, como paso previo a la biopsia, así como para reconocer algunas enfermedades víricas, candidiasis, pénfigo... En todas las ocasiones donde existan datos de posible malignidad, el diagnóstico debe ser confirmado mediante biopsia convencional con bisturí frío.

La técnica consiste en lavar la mucosa con suero fisiológico y después raspar enérgicamente el área de la lesión con un cepillo citológico. El producto recogido se extiende en un portaobjetos y se fija seguidamente con alcohol, rociando con un spray a 20 cm de forma uniforme todo el portaobjetos o sumergiéndolo en alcohol de 90°.

En los últimos años se ha desarrollado en USA un sistema de citología más agresivo con análisis computarizado, denominado "oral brush biopsy", dirigido al diagnóstico precoz de malignidades. Su verdadera eficacia es todavía motivo de controversia y en ningún caso elimina la obligatoriedad de realizar una biopsia ante un caso clínicamente sospechoso.

#### Citología por Punción Aspiración con Aguja Fina (PAAF)

Es una técnica que consiste en la obtención de células o incluso tejido mediante aspiración, para su posterior estudio histopatológico.

La exactitud diagnóstica es alta en lesiones de cabeza y cuello y se sitúa por encima del 90%.

Las indicaciones de la PAAF son:

1. Lesiones de contenido líquido
2. Lesiones óseas con solución de continuidad
3. Tumoraciones cervicales:
  - a) Diagnóstico de cáncer metastásico.
  - b) Diagnóstico de linfomas primarios.
  - c) Valoración del estado en linfomas.
  - d) Diagnóstico de procesos inflamatorios crónicos específicos y no específicos.
  - e) Estudios especiales.
4. Glándulas salivales mayores: Patología neoplásica y no neoplásica

La PAAF se realiza con una aguja de pequeño calibre (intramuscular) adaptada a una jeringa convencional (5 cc, 10 cc...), mediante la cual obtenemos el material que será sometido a estudio. Existe un artilugio mecánico que facilita el procedimiento de la aspiración.

La PAAF es una técnica útil y sencilla en tumoraciones palpables de cabeza y cuello, y, excepcionalmente en masas profundas no palpables, ya que la punción puede ser guiada mediante técnicas de imagen como ultrasonidos, TC y RMN.

#### 4. Biopsia de Lesiones Óseas

La patología ósea al igual que la de partes blandas, incluye una gran variedad de entidades que van desde quistes a tumores o incluso lesiones que forman parte de un cuadro general con afectación ósea maxilar.

En muchos casos se recurre a la biopsia escisional eliminando toda la lesión, sobre todo cuando su tamaño es pequeño.

En lesiones extensas, cuya enucleación o resección compromete estructuras anatómicas vecinas o provoca solución de continuidad en el hueso, está indicada la biopsia incisional y/o la PAAF.

La técnica de la Biopsia ósea escisional comprende:

- a) Elevación de un colgajo mucoperióstico.
- b) Osteotomía y legrado o resección de la lesión.
- c) Sutura del colgajo.

La técnica de la Biopsia ósea incisional comprende:

- a) Elevación de un colgajo mucoperióstico.
- b) Toma de un bloque óseo con trefina en lesiones condensantes.
- c) Osteotomía hasta llegar a la lesión y toma de una parte de la misma en lesiones no condensantes.
- d) Sutura del colgajo.

#### 5. Biopsia de Glándulas Salivales Menores

La biopsia de las glándulas salivales menores se utiliza para la confirmación del diagnóstico de enfermedades sistémicas con afectación glandular, como es el Síndrome de Sjögren.

La toma se realiza de las glándulas salivales del labio inferior. Para ello se realiza una incisión vertical en la mucosa labial inferior entre la comisura y la línea media y se obtienen un mínimo de tres grupos glandulares menores.

#### ● Fijación de las muestras biópsicas

Para el estudio convencional histopatológico con microscopía óptica, la muestra deberá ser sumergida en formol al 10%.

Para un estudio de microscopía electrónica la muestra debe ser fijada en glutaraldehído al 3%.

Cuando sea necesario la realización de técnicas de inmunofluorescencia, hay que remitir la muestra en fresco. La proporción volumétrica del líquido fijador y la muestra debe ser 10:1.

#### ● Datos de la remisión

Junto a la muestra se debe enviar un pequeño informe que incluya todos los datos relevantes del caso. Un formulario standard debe tener:

1. Profesional remitente (Remitente, Dirección, Teléfono, Fax, e-mail).
2. Fecha.
3. Datos de filiación del paciente.
4. Edad, sexo.
5. Datos clínicos sobresalientes.
6. Características de la lesión: localización, tamaño, aspecto, consistencia.
7. Técnica quirúrgica.
8. Observaciones: en algunas lesiones puede ser muy importante remitir información gráfica al patólogo.
9. Diagnóstico clínico de presunción.
10. Procedimientos que puedan alterar la muestra.

#### ● Bibliografía

- Cunha KS, Barboza EP, Dias EP, Oliveira FM. Neurofibromatosis type I with periodontal manifestation. A case report and literature review. *Br Dent J* 2004 Apr 24; 196(8): 457-460.
- Wong YK, Chiu SC, Pang SW, Cheng JC. Peripheral dentinogenic ghost cell tumour presenting as a gingival mass. *Br J Oral Maxillofac Surg* 2004 Apr; 42(2): 173-5.
- Bischof M, Nedir R, Lombardi T. Peripheral giant cell Granuloma associated with a dental implant. *Int J Oral Maxillofac Implants* 2004 Mar-Apr; 19(2): 295-9.
- Seoane J, Varela-Centelles PI, Ramírez JR, Cameselle-Teijeiro J, Romero MA. Artefacts in oral incisional biopsies in general dental practice pathology audit. *Oral Dis* 2004 Mar; 10(2): 113-7.
- Takaoka K, Sakurai K, Noguchi K, Hashitani S, Urade M. Endovascular papillary angioendothelioma (Dabska tumor) of the tongue: report of a case. *J Oral Pathol Med* 2003 Sep; 32(8): 492-5.
- Broda S, Fargou C, Vacher C, Seddiki B, Brethaux-Bardinon MP. Diagnostic contribution of minor salivary gland biopsy: statistical analysis in 100 cases. *Rev Stomatol Chir Maxillofac* 2003 Sep; 104(4): 206-8; discussion 208-9.
- Potter TJ, Summerlin DJ, Campbell JH. Oral malignancies associated with negative transepithelial brush biopsy. *J Oral Maxillofac Surg* 2003 Jun ; 61(6) : 674-7.

- Kujan O, Glennly AM, Duxbury AJ, Thakker N, Sloan P. Screening programmes for the early detection and prevention of oral cancer. *Cochrane Database Syst Rev* 2003;(4):CD004150.
- Pentenero M, Carrozzo M, Pagano M et al. Oral mucosal dysplastic lesions and early squamous cell carcinomas: underdiagnosis from incisional biopsy. *Oral Diseases* 2003;9(2):68.
- Rick GM, Slater L. Oral brush biopsy: the problem of false positives. *Oral Surg Oral Med Oral Pathol Oral Radiol Endod* 2003;96:252.
- Campisi G, Di Fede O, Di Liberto C. Incisional biopsy in oral medicine: punch vs traditional procedure. *Minerva Stomatol* 2003 Dec; 52(11-12): 481-8.
- Sciubba JJ. Improving detection of precancerous and cancerous oral lesions. Computer-assisted analysis of the oral brush biopsy. *J Am Dent Assoc* 1999;130:1445-57.

## CONSENTIMIENTO INFORMADO PARA LA TOMA DE BIOPSIA EN CIRUGÍA BUCAL

Para satisfacción de los **DERECHOS DEL PACIENTE**, como instrumento favorecedor del correcto uso de los Procedimientos Terapéuticos y Diagnósticos, y en cumplimiento de la Ley General de Sanidad y la ley 41/2002:

Yo D/D<sup>a</sup>..... como paciente

o D/D<sup>a</sup>..... como su representante legal, en pleno uso de mis facultades, libre y voluntariamente,

### DECLARO:

Que el/la Dr/Dra .....

Me ha explicado, en términos asequibles, la naturaleza exacta de la intervención o procedimiento que se me va a realizar y su necesidad. He tenido la oportunidad de discutir con el facultativo cómo se va a efectuar, su propósito, las alternativas razonables, las posibles consecuencias de no hacer este tratamiento y todos los riesgos y posibles complicaciones que de él puedan derivarse.

Comprendo que la práctica de la Cirugía Bucal no es una ciencia exacta, y que pretende solucionar una patología diagnosticada gracias a los hechos observados o comprobados hasta este momento; por tanto no es razonable que el cirujano sea capaz de anticipar ni de explicar todos los riesgos o complicaciones. Comprendo también que un resultado indeseable no necesariamente implica un error en ese juicio, por lo que buscando los mejores resultados confío en que el conocimiento y las decisiones del profesional durante el procedimiento o intervención estarán basados sobre los hechos hasta entonces conocidos, buscando siempre mi mayor beneficio.

Me ha explicado que el tratamiento que se va a hacer se efectuará bajo anestesia local, o general en los casos que requieren hospitalización. Su finalidad es bloquear, de forma reversible, la transmisión de los impulsos nerviosos, para poder realizar la intervención sin dolor. Se me ha informado que notaré una sensación de acorchamiento del labio, lengua o de otras zonas de la cara, que va a durar horas, y que normalmente desaparecerá entre dos y cuatro.

Si bien a partir de mis antecedentes personales no se deducen posibles alergias o hipersensibilidad a los componentes de la solución anestésica, ello no excluye la posibilidad de que, a pesar de ser muy improbable, puedan presentarse manifestaciones alérgicas del tipo urticaria, dermatitis de contacto, asma, edema angioneurótico, y en casos extremos shock anafiláctico, que pueden requerir tratamiento urgente. También se me ha explicado que la administración de anestesia local puede provocar, a veces y en el punto de inyección, ulceración de la mucosa y dolor. Asimismo es posible que transitoriamente quede una cierta dificultad en los movimientos de apertura de boca.

Las sustancias que contiene la solución anestésica pueden originar leves alteraciones del pulso y de la tensión arterial. Se me ha informado que, aún en el caso de que no se deduzca ningún tipo de patología cardiovascular de mis antecedentes, la presencia de adrenalina puede favorecer, aunque de forma muy inusual, la aparición de arritmias leves.

Me ha explicado que toda intervención quirúrgica en la boca, aunque de modo infrecuente e incluso impredecible, puede tener riesgos y complicaciones entre las que se incluyen:

- Inflamación.
- Dolor.
- Infección.
- Limitación de la apertura bucal.
- Dehiscencia de la sutura.



- Complicaciones nerviosas: anestesia o hipoestesia del nervio dentario inferior, nervio mentoniano, nervio lingual, nervio infraorbitario; temporal o permanente.
- Fractura ósea.
- Rotura de instrumentos.
- Comunicación oronasal y/u orosinusal.
- Daño a estructuras vecinas (dientes o restauraciones).

He sido informado de:

- Que estas complicaciones generales pueden requerir tratamientos médico-quirúrgicos adicionales y que, raramente, algunas pueden dejar secuelas definitivas.
- La biopsia consiste en la toma de una muestra representativa de la lesión. Este procedimiento analizado por el patólogo, nos da el diagnóstico definitivo de la lesión, lo que dará paso al comienzo del tratamiento concreto de la misma. Las complicaciones potenciales de este tratamiento quirúrgico, son, aparte de las mencionadas previamente:
  - Necesidad de repetir la biopsia, si el patólogo necesitara otra muestra para un análisis histológico más detallado.
  - Infección postquirúrgica de la zona biopsiada.
  - Hemorragia durante las primeras horas postintervención.
  - Dehiscencia de la sutura.

Consiento en que se tomen fotografías o registros en otros tipos de soporte audiovisual, antes, durante y después de la intervención quirúrgica, para facilitar el avance del conocimiento científico y la docencia. En todos los casos será resguardada la identidad del/de la paciente.

He comprendido las explicaciones que se me han facilitado, y el facultativo me ha permitido realizar todas las observaciones y me ha aclarado todas las dudas que le he planteado.

Si surgiera cualquier situación inesperada durante la intervención, autorizo a mi especialista a realizar cualquier procedimiento o maniobra que, en su juicio clínico, estime oportuna para mi mejor tratamiento.

También comprendo, que en cualquier momento y sin necesidad de dar ninguna explicación, puedo revocar el consentimiento que ahora presto.

Por ello, me considero en condiciones de ponderar debidamente tanto los riesgos como la utilidad y beneficio que puedo obtener del tratamiento; así pues, manifiesto que estoy satisfecho/a con la información recibida y por ello, Yo **DOY MI CONSENTIMIENTO**, para que se me practique la intervención quirúrgica de .....  
..... bajo anestesia .....

Observaciones .....

Y para que así conste, firmo el presente original después de leído.

En ....., a ..... de ..... de .....

Firma del Paciente y DNI  
(o representante legal)

Firma del Médico/Odontólogo  
Nº Colegiado:

2005

# PROTOCOLO

## EN ENDOCARDITIS BACTERIANA

*Autores: Dr. Bartolomé Arias Chamorro\**  
*Dr. Rafael Flores Ruiz\*\**  
*Dra. Pilar Hita Iglesias\*\**  
*Dra. Natale Magallanes Abad\*\**  
*\*Universidad de Granada , \*\*Universidad de Sevilla*

● Introducción .....	26
● Patogenia de la endocarditis bacteriana .....	26
● Clínica y tratamiento de la endocarditis bacteriana.....	26
● Procedimientos odontoestomatológicos subsidiarios de profilaxis antibiótica .....	26
● Pacientes de riesgo .....	27
● Profilaxis de la endocarditis bacteriana .....	27
● Bibliografía .....	28

## ● Introducción

La endocarditis es un proceso infeccioso, generalmente de etiología bacteriana, que se localiza en el endocardio, especialmente en la superficie valvular. Se estima que, aproximadamente, unos 50-60 casos por millón de personas/año padecen esta patología. Aunque cuantitativamente ha disminuido la incidencia de valvulopatía reumática y de endocarditis sobre válvula protésica, se han incrementado las endocarditis sobre válvulas previamente sanas, especialmente del corazón derecho, debido a la utilización frecuente de dispositivos intravasculares y al uso de drogas por vía parenteral.

## ● Patogenia de la endocarditis bacteriana

Dos hechos secuenciales explican el desarrollo de la endocarditis bacteriana:

### 1. Desarrollo de un trombo fibrinoplaquetario

Se observa cuando por múltiples causas se lesiona el endotelio valvular, ya que la fibrina y las plaquetas se depositan sobre la zona del endotelio erosionado. Los traumatismos directos por el uso de catéteres y las alteraciones hemodinámicas del flujo endocardiaco y de gradientes de presión transvalvular son causas de lesión. La frecuente afectación de la válvula tricúspide en drogadictos parenterales puede ser atribuida a los adulterantes que se inyectan con la droga y que también causan daño endotelial. En estados de hipercoagulabilidad en pacientes con ciertas neoplasias, enfermedades crónicas o del tejido conectivo también pueden observarse vegetaciones trombóticas adheridas al endocardio que no producen destrucción valvular. Todos estos trombos pueden alcanzar un tamaño considerable, fragmentarse, desprenderse y ocasionar embolias periféricas preferentemente en cerebro, bazo y riñón.

### 2. Colonización bacteriana del mismo

Los microorganismos alcanzan el trombo fibrinoplaquetario en el curso de una bacteriemia formando una vegetación séptica. La capacidad de colonización del trombo se relaciona con el grado de adherencia de la bacteria en cuestión y de la cantidad del inóculo, siendo el *Streptococcus viridans* y el *Stafilococcus aureus* los que se adhieren con más facilidad.

El origen de estas bacteriemias, suele ser un foco séptico o una maniobra que traumatice la piel o las mucosas, rompiendo su integridad y anulando pues su función de barreras mecánicas protectoras semipermeables, aunque en ocasiones, estas bacteriemias surgen de forma espontánea.

## ● Clínica y tratamiento de la endocarditis bacteriana

### Clínica

Los primeros síntomas pueden aparecer a las 2-3 semanas de la manipulación. La sintomatología general inespecífica aparece como fiebre, astenia, anorexia y sudoración nocturna. La alteración cardiaca subyacente que suele ser valvular, principalmente de la mitral, se traduce en un soplo, y se puede acompañar de signos de insuficiencia cardiaca congestiva como hepatoesplenomegalia. Si además se produce tromboembolismo, habría que añadir toda la sintomatología derivada de la zona isquemizada, (parálisis, dolor torácico, dolor abdominal, ceguera, hematuria etc).

### Tratamiento

Los principios básicos para el tratamiento de los pacientes con endocarditis son:

1. Instauración precoz del tratamiento.
2. Hemocultivo y antibiograma.
3. Usar agentes bactericidas, a dosis adecuadas y por vía intravenosa.
4. Duración adecuada del tratamiento.
5. Realizar *in vitro* la medición de niveles séricos de bactericida. Si el suero resulta ser bactericida para el organismo causal a una dilución 1:8 ó superior, la dosis antibiótica se considera adecuada.

Los antimicrobianos más comunes utilizados son las penicilinas que pueden asociarse a estreptomomicina. La meticilina, vancomicina, cefalotina, lincomicina, cloranfenicol y oxacilina son también frecuentes en los resultados de los antibiogramas.

En algunas ocasiones la endocarditis es de etiología micótica, y en tales casos, su tratamiento suele realizarse con anfotericina B.

## ● Procedimientos odontoestomatológicos subsidiarios de profilaxis antibiótica

En el campo de la odontoestomatología cualquier procedimiento invasivo que ponga en contacto la microbiota bacteriana externa con el torrente sanguíneo puede ocasionar bacteriemias transitorias polimicrobianas de intensidad variable, que suelen desaparecer en 10 ó 15 minutos. Ante las siguientes actuaciones terapéuticas, han de instaurarse medidas antibióticas profilácticas, cuya posología se reseña en el apartado "Profilaxis de la Endocarditis Bacteriana".

- Exodoncias simples.
- Cirugía Bucal: tejidos blandos y duros.

- Tratamientos periodontales: tartrectomías, raspado y alisado radicular y cirugía periodontal.
- Odontología conservadora: terapéutica y endodoncia
- Colocación inicial de bandas ortodóncicas.
- Colocación subgingival de fibras con antibiótico.
- Limpieza y revisión de implantes cuando se espera sangrado.

- Realización de una completa y correcta historia clínica para detectar al paciente de riesgo.
- Aplicar medidas locales de higiene con antisépticos tipo clorhexidina o povidona yodada con el fin de reducir el número de bacterias liberadas al torrente sanguíneo.
- Administrar una profilaxis antibiótica antes de cualquier procedimiento terapéutico invasivo.

### Pacientes de riesgo

Los pacientes que requieren un manejo profiláctico ante cualquier intervención terapéutica bucal, debido a su mayor predisposición para presentar complicaciones infecciosas a distancia del tipo endocarditis bacteriana, son:

#### Alto riesgo

- Prótesis valvulares.
- Endocarditis bacteriana previa.
- Enfermedad congénita cardíaca-complejo cianótico.
- Reconstrucciones quirúrgicas con derivación sistémico-pulmonar de shunts pulmonares.

#### Riesgo moderado

- Otras malformaciones cardíacas aparte de las señaladas en el apartado anterior.
- Disfunciones valvulares adquiridas (enfermedad cardíaca reumática).
- Cardiomiopatía hipertrófica.
- Prolapso de válvula mitral con regurgitación valvular.
- Ductus arterioso.
- Defecto septal ventricular.
- Coartación aórtica.

### Profilaxis de la endocarditis bacteriana

El ideal del odontoestomatólogo es prevenir la endocarditis bacteriana en los pacientes que presentan una especial predisposición. En los sujetos normales las defensas del organismo neutralizan las bacteriemias ocasionadas, y habitualmente no se produce ninguna alteración orgánica derivada de este hecho. Sin embargo, en los pacientes de riesgo, el tejido endocárdico-valvular proporciona un caldo de cultivo ideal para el asentamiento y posterior crecimiento de las bacterias.

La prevención de la endocarditis implica los siguientes conceptos y/o procedimientos:

- Prevención de las enfermedades que producen lesiones cardíacas (vacunas contra las infecciones que causan cardiopatías congénitas y evitar fármacos que puedan producir alteraciones cardíacas).

### Actual controversia con respecto a la administración de Profilaxis Antibiótica en la endocarditis bacteriana

A pesar de que sólo el 15% de los pacientes con endocarditis tienen antecedentes de manipulaciones médicas o quirúrgicas y de que no hay una base científica soportada por ensayos clínicos a doble ciego randomizados que hayan probado la eficacia real de la profilaxis antibiótica, su utilización está plenamente aceptada y se considera un acto de prudencia profesional, al menos desde la perspectiva medicolegal, debido a la elevada morbilidad y mortalidad que implica la aparición de la enfermedad. Actualmente, no existen datos objetivos que permitan conocer el riesgo real de desarrollar esta enfermedad en los pacientes potencialmente susceptibles, y al ser esta patología de origen polimicrobiano, su manejo terapéutico con profilaxis antibiótica, resulta realmente complejo.

En la otra cara de la moneda, el abuso de fármacos y esta "era de la automedicación" en la que nos encontramos, acaban convergiendo en la aparición de cepas bacterianas resistentes a aquellos agentes antibióticos (penicilinas), que empleamos más comúnmente como profilaxis antibiótica. De hecho, la American Heart Association en un estudio sobre este suceso concluyó que en la mayoría de los casos la pauta que se administró no era la adecuada.

### Antimicrobianos recomendados por la AHA (American Heart Association) en la Profilaxis Antibiótica de la Endocarditis Bacteriana

#### Profilaxis estándar:

- *Adultos:* Amoxicilina 2 gr v.o., 1 hora antes del comienzo del tratamiento.
- *Niños:* Amoxicilina 50 mg/kg v.o., 1 hora antes del comienzo del tratamiento.

#### Incapaces de tomar medicación oral:

- *Adultos:* Ampicilina 2 gr. im/iv, 30 minutos antes del comienzo del tratamiento.
- *Niños:* Ampicilina 50 mg/kg im/iv, 30 minutos antes del comienzo del tratamiento.

#### Alérgicos a Penicilina:

- *Adultos:* Clindamicina 600 mg. v.o. 1 hora antes del comienzo del tratamiento, o Cefalexina o Cefadroxil 2 gr. v.o. 1 hora antes del comienzo del tratamiento, o

Azitromicina o Claritromicina 500 mg v.o. 1 hora antes del comienzo del tratamiento

• Niños:

Clindamicina 20 mg/kg v.o. 1 hora antes del comienzo del tratamiento, o

Cefalexina o Cefadroxil 50 mg/kg v.o. 1 hora antes del comienzo del tratamiento, o

Azitromicina o Claritromicina 15 mg/kg v.o. 1 hora antes del comienzo del tratamiento

**Alérgicos a Penicilina incapaces de tomar medicación oral:**

• Adultos:

Clindamicina 600 mg. i.v. 30 minutos antes del comienzo del tratamiento, o

Cefazolina 1 gr i.v. 30 minutos antes del comienzo del tratamiento.

• Niños:

Clindamicina 20 mg/kg i.v. 30 minutos antes del comienzo del tratamiento, o

Cefazolina 25 mg/kg i.m. o i.v. 30 minutos antes del comienzo del tratamiento.

**Bibliografía**

- Al-Jarallah AS, Lardhi AA, Hassan AA. Endocarditis prophylaxis in children with congenital heart disease. A parent's awareness. Saudi Med J 2004 Feb; 25(2):182-5.
- Carmona TI, Diz P, Limeres J, Outumuro M, Caamaño Duran F, Fernandez Feijoo J, Vazquez E. Chemoprophylaxis of bacterial endocarditis recommended by general dental practitioners in Spain. Med Oral 2004 Jan-Feb; 9(1): 56-62.
- Cabell CH, Abrutyn E, Karchmer AW. Cardiology patient page. Bacterial endocarditis: the disease, treatment, and prevention. Circulation 2003; 107(20): 185-7.
- Murillo J. Antibiotic prophylaxis of bacterial endocarditis. Med Oral 2003 Jan-Feb; 8 (1): 80.
- Pallasch TJ. Antibiotic prophylaxis: problems in paradise. Dent Clin North Am 2003 Oct, 47 (4): 665-79.
- Friedel JM, Stehlik J, Desai M, Granato JE. Infective endocarditis after oral body piercing. Cardiol Rev 2003 Sep-Oct; 11(5): 252-5.
- Knirsch W, Hassberg D, Beyer A, Teufel T, Pees C, Uhlemann F, Lange PE. Knowledge, compliance and practice of antibiotic endocarditis prophylaxis of patient with congenital heart disease. Pediatr Cardiol 2003 Jul-Aug; 24(4): 344-9. Epub 2002 Oct29.
- Massin M, Coremans C, Lepage P. Prevention of bacterial endocarditis. Rev Med Liege 2003 Jun; 58(6): 378-81.
- Bulat DC, Kantoeh MJ. How much do parents know about their children's heart condition and prophylaxis against endocarditis? Can J. Cardiol 2003 Apr; 19(5): 501-6.
- De Corla-Souza A, Cunha BA. Streptococcal viridans subacute bacterial endocarditis associated with antineutrophil cytoplasmic autoantibodies (ANCA). Heart Lung 2003 Mar-Apr; 32(2): 140-3.
- Stucki C, Mury R, Bertel O. Insufficient awareness of endocarditis prophylaxis in patient at risk. Swiss Med Wkly 2003 Mar 8; 133(9-10): 155-9.
- Carmona IT, Limeres JP, Diz Dios P, Mella Perez C. Bacterial endocarditis of oral etiology in an elderly population. Arch Gerontol Geriatr 2003 Jan-Feb; 36(1): 49-55.
- Van Der Meer JT. Prophylaxis of endocarditis. Neth J Med 2002 Dec; 60(11): 423-7.
- Seymour RA, Whitworth JM. Antibiotic prophylaxis for endocarditis, prosthetic joints and surgery. Dent Clin North Am 2002 Oct; 46(4): 635-51.
- Carmona IT, Diz Dios P, Scully C. An update on the controversies in bacterial endocarditis of oral origin. Oral Surg Oral Med Oral Pathol Oral Radiol Endod 2002 Jun; 93(6): 660-70.
- Kohli V. Infective Endocarditis. Indian J Pediatr 2002 Apr; 69(4): 333-9.
- Kodo K, Hida M, Omori S, Mori T, Tokumura M, Kuramochi S, Ax M. Vasculitis associated with septicemia: case report and review the literature. Pediatr Nephrol 2001 Dec; 16(12): 1089-92.
- Schmidt V, Wolter M, Lenschow U, Kienast W. Lactobacillus paracasei endocarditis in an 18-year-old patient with trisomy 21, atrioventricular septal defect and Eisenmenger complex: therapeutic problems. Klin Padiatr 2001 Jan-Feb; 213(1): 35-8.

# PROTOCOLO

## EN CIRUGÍA PERIAPICAL

*Autor:* **Prof. Dr. Miguel Peñarrocha Diago**  
*Universidad de Valencia*

● Introducción .....	30
● Técnicas de tratamiento de cirugía periapical.....	30
● Recogida de datos clínicos .....	31
● Plan de actuación.....	32
● Bibliografía .....	33
● Consentimiento Informado .....	34

## Introducción

### 1. Definición del problema a tratar

El tratamiento convencional de conductos radiculares y los avances tecnológicos actuales de esta técnica terapéutica en concreto, ha permitido tanto conservar un diente que de otro modo debería ser extraído, así como la reducción del número de casos que requieren cirugía periapical. No obstante, continúan existiendo casos clínicos en los cuales, a pesar de un correcto tratamiento y/o retratamiento endodóntico, la patología periapical persiste y es necesario emprender técnicas quirúrgicas resolutivas que permitan ofrecer una última opción terapéutica conservadora, permitiendo así modificar, en algunos casos, el pronóstico del diente afectado.

### 2. Definiciones

#### A) Área clínica que se va a protocolizar:

La cirugía periapical es el procedimiento quirúrgico de eliminación de una lesión periapical conservando el diente causal. Con esta técnica conseguimos:

1. Eliminar el foco infeccioso, mediante el legrado del quiste radicular, granuloma periapical, etc, y la resección del ápice radicular (apicectomía).
2. Conservar el diente causal realizando el sellado apical mediante una obturación retrógrada.

El tratamiento quirúrgico de dientes con patología periapical, intenta conseguir el mejor acceso posible a la lesión ósea, para eliminar una pequeña porción apical de la raíz. Debemos tener una visión intraoperatoria clara de la extremidad cortada de la raíz para localizar el orificio del conducto radicular y poder preparar la cavidad para obturarla. El tejido periapical granulomatoso eliminado debe ser examinado para obtener un diagnóstico histopatológico.

#### B) Indicaciones de la cirugía periapical. Criterios de inclusión y de exclusión:

Hay tres indicaciones básicas:

1. Fracaso del tratamiento convencional de conductos. Siempre ha de intentarse un retratamiento de conductos antes de optar por la cirugía periapical.
2. Cuando es imposible realizar el retratamiento de una endodoncia fracasada.
3. Si se requiere una biopsia de la lesión.

Estas indicaciones son poco específicas y han sido matizadas y ampliadas:

1. Cirugía correctora de la técnica endodóntica, cuando la endodoncia ha fracasado (el tamaño de la lesión periapical no ha disminuido e incluso ha aumentado, o existe dolor persistente); si la obturación radicular es incorrecta (insuficiente o excesiva), existiendo patología periapical persistente, que no puede eliminarse por vía ortógrada; presencia de instrumentos rotos dentro del conducto radicular que no pueden ser retirados

con facilidad o el diente tiene una gran reconstrucción con espiga o un muñón colado; o cuando existe una perforación de la raíz creando una falsa vía.

2. Cirugía periapical por anomalías anatómicas: valoraremos la posibilidad de tratar un *dens in dente*, un ápice con una gran curvatura inaccesible a la endodoncia, dientes con anatomías radiculares anómalas (surcos), cuando el ápice radicular se encuentre por fuera de la cortical externa y provoque sintomatología, o cuando existan conductos accesorios no accesibles por vía ortógrada.
3. Cirugía periapical por patología dentaria, incluyendo conductos radiculares obliterados por dentina secundaria (dentina reactiva, o calcificación progresiva del conducto por envejecimiento fisiológico); si el ápice no se ha cerrado a pesar de los tratamientos oportunos; fractura horizontal del tercio apical o reabsorción del ápice radicular.
4. También existen otras técnicas quirúrgicas relacionadas con la patología periapical cuyas indicaciones están muy limitadas y suelen aplicarse en casos de urgencia. Estas son: la incisión para drenaje y/o curetaje, la trepanación (perforación de la cortical vestibular) y la cirugía diagnóstica, es decir abrir para ver, en cuyo caso, deberemos estar preparados para realizar el tratamiento corrector en el mismo tiempo quirúrgico.

#### C) Procedimientos que se van a protocolizar:

En el protocolo diseñado, recogeremos datos clínicos y radiográficos previos a la realización de la cirugía periapical y posteriores a la misma. Se estudiarán parámetros intraoperatorios.

## Técnicas de tratamiento de cirugía periapical

### 1. Curetaje periapical

El objetivo del curetaje o legrado periapical es eliminar todo el tejido patológico en relación al ápice dental, incluyendo el raspado del cemento periapical. Es, en la mayoría de los casos, el paso previo a la apicectomía y la obturación retrógrada.

Hay un acuerdo casi unánime en remitir sistemáticamente el material eliminado al anatomopatólogo para el diagnóstico histológico. Sin embargo, algunos autores opinan que no está justificado realizar la biopsia en todos los casos. No obstante, se han encontrado diagnósticos diferentes después del estudio anatomopatológico, incluso lesiones tumorales benignas o malignas, apoyando el estudio anatomopatológico sistemático.



**2. Apicectomía**

La resección apical o apicectomía consiste en eliminar el ápice de la raíz dentaria con el objeto de conseguir el sellado del conducto mediante la obturación retrógrada. Los objetivos son: a) eliminar los posibles conductos accesorios del extremo apical; b) eliminar la porción de raíz no obturada por vía ortógrada; c) limpiar los excesos de material de sellado radicular; y d) preparar la raíz para la obturación retrógrada con la finalidad de conseguir un buen sellado.

La resección del ápice radicular se realiza habitualmente con una fresa de diamante montada en la turbina, con abundante irrigación con suero fisiológico estéril. La amputación radicular debe ser lo menor posible, sin sobrepasar el tercio apical y en ningún caso la mitad de la raíz. Se recomienda que la dirección del corte sea perpendicular al eje longitudinal del diente.

**3. Obturación retrógrada**

El procedimiento de retroobtusión necesita la preparación previa de una caja de obturación de clase I que aloje el material de sellado, y se realiza con puntas de ultrasonidos diamantadas o lisas. Las dimensiones recomendadas de la caja son de 2 a 3 mm de profundidad y de 1'5 mm de diámetro. Debe ser una caja retentiva.

El material que se coloca una vez preparada la caja debe reunir los siguientes requisitos: a) biocompatibilidad con el tejido apical; b) buen sellado marginal (filtración mínima); c) no reabsorbible, ni alterable por la humedad; d) visible radiográficamente (radioopacidad); y e) de fácil manipulación y colocación.

**Recogida de datos clínicos**

**1. Datos personales, clínicos y radiográficos**

Apellidos: .....

Nombre: .....

- Edad: ..... años
- Sexo:  Hombre  Mujer
- Antecedentes generales:  No  Sí
- Índice de higiene oral:  Buena  Regular  Mala
- Tabaco
- Imagen radiográfica asociada:  No  Radiotransparencia  Radioopacidad
- Dimensiones radiográficas de la lesión periapical (mm) (Fig.1):  
 diámetro mayor: .....  
 diámetro menor: .....  
 área: .....

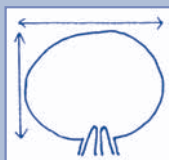


Figura 1.

**2. Criterios de intervención y datos intraoperatorios**

**Criterios de inclusión para realizar la cirugía periapical:**

- Patología periapical en un diente permanente endodonciado que provoca dolor e inflamación (con endodoncia de buena calidad).
- Patología periapical con restauración prostodóncica o conservadora difícil de retirar (perno, espiga).
- Lesión radiotransparente mayor de 8-10 mm de diámetro.
- Sobreobtusión sintomática de la gutapercha o presencia de cuerpo extraño que no puede retirarse por vía ortógrada (léntulo o lima fracturados).
- Otras indicaciones (paciente que precisa la realización de endodoncia y apicectomía en una sola sesión; fractura del tercio apical).

**Intervención quirúrgica:**

- Incisión y colgajo:
  - trapezoidal
  - triangular
  - semilunar
  - Neumann modificado
- Ostectomía:
  - no
  - menor de 1 cm de diámetro
  - entre 1 y 2 cm de diámetro
  - mayor de 2 cm de diámetro
- Destrucción de la cortical vestibular:
  - no
  - 1/3 raíz
  - 2/3 raíz
  - toda la raíz
- Número de dientes en que se realiza cirugía periapical.
- Material de relleno de la cavidad ósea:
  - no
  - hueso autólogo
  - hueso liofilizado
  - HA (hidroxiapatita)
  - colágeno
- Anatomía patológica.

**3. Datos del diente, raíz y conducto**

**Diente:**

- Incisivos centrales, incisivos laterales y caninos superiores
- Incisivos centrales, incisivos laterales y caninos inferiores
- Premolares superiores
- Premolares inferiores
- Molares superiores
- Molares inferiores.

**Antecedentes del diente afecto:**

- Traumatismo agudo previo
- Trauma oclusal
- Caries y necrosis pulpar
- No patología previa

**Signos del diente (exploración clínica):**

- Presenta caries y/u obturaciones:  No  Sí
- Diente portador de prótesis fija:  No  Sí
- Dolor a la percusión:  No  Sí

**Signos del periodonto:**

- Bolsa < 3 mm
- Bolsa entre 3 y 5 mm
- Bolsa > 5 mm.

**Tiempo transcurrido desde la 1ª endodoncia:**

- Mismo tiempo quirúrgico
- Menos de un año
- Entre 1 y 3 años
- Entre 3 y 5 años
- Más de 5 años

**Nº de raíces**

**Nº de conductos**

**Calidad del sellado a retro:**

- Buena
- Regular
- No sellado

**4. Evolución**

**Evolución clínica a los 12 meses:**

- Éxito: ausencia de sintomatología.
- Incertidumbre: síntomas vagos e inespecíficos (molestias a la palpación o percusión).
- Fracaso: dolor espontáneo al masticar o movilidad.

**Evolución radiográfica a los 12 meses:**

- Curación total: regeneración ósea completa.
- Curación incompleta: radiotransparencia menor a la inicial.
- Curación dudosa: radiotransparencia menor a la inicial rodeada de área esclerótica o reabsorción radicular.
- Fracaso radiográfico: no se producen cambios o existe un aumento de la rarefacción.

Meses de evolución: .....

**5. Postoperatorio**

- Hematoma durante la semana postoperatoria:
  - No     Sí
- Neuropatía postoperatoria:
  - No     Sí

**Plan de actuación**

**1. Diagnóstico**

**Diagnóstico preoperatorio.** El diagnóstico de presunción se basa en una correcta historia y el examen clínico de los tejidos blandos y los dientes. El diagnóstico de sospecha se basa en el estudio radiográfico de la lesión periapical, del diente y del periodonto. Habitualmente es suficiente con la radiografía intraoral periapical y con la radiografía panorámica extraoral, y sólo en casos excepcionales se realiza un T.A.C. de los maxilares. Algunos es-

tudios utilizan la radiovisiografía o la radiografía digital como técnicas diagnósticas más exactas.

**Diagnóstico postoperatorio.** Una vez realizada la intervención quirúrgica confirmaremos la existencia de un tejido de granulación periapical, y el análisis histológico nos definirá fielmente el tipo de lesión dando el diagnóstico de certeza.

**2. Tratamiento**

**Tratamiento quirúrgico: Técnica quirúrgica.**

- *Anestesia locorregional.* Infiltrativa, subperióstica, tanto en maxilar como en mandíbula. Algunas veces es necesario completar con una troncular, del nervio infraorbitario, del alveolar inferior o del mentoniano.
- *Incisión.* La más utilizada es a través del surco gingivodentario, levantando colgajos gingivales, trapezoidales o triangulares. En pacientes con prótesis fijas y abundante encía adherida, y en la zona anterior del maxilar superior, se hace una incisión semilunar o tipo Neumann modificado.
- *Despegamiento del colgajo.* De espesor completo, iniciándolo en la descarga vertical.
- *Trepanación de la cortical externa.* Osteotomía, con fresa quirúrgica y abundante irrigación con suelo salino estéril, del hueso de la cortical externa, hasta localizar el ápice o ápices afectados, permitiendo la eliminación de los tejidos patológicos periapicales. En ocasiones, es posible realizar una osteotomía "en ventana", retirando con una fresa trefina o una de fisura, el hueso de la cortical externa y una vez realizado el curetaje y la obturación retrógrada se recoloca la tapa ósea. Si realizamos osteotomía abundante, es necesario valorar la posibilidad terapéutica de emplear técnicas de regeneración ósea guiada.
- *Legrado o curetaje periapical.* Se elimina todo el tejido patológico.
- *Apicectomía o resección apical.* Se hace la menor posible y lo más perpendicular al eje del conducto dentario.
- *Obturación retrógrada.* El diseño de la cavidad debe permitir colocar un volumen suficiente de material de obturación, y debe tener retenciones para mantenerlo en su sitio. La caja se prepara con aparatos de ultrasonidos que disponen de una variada gama de puntas ultrasónicas adaptadas a las diferentes variaciones anatómicas. Se han utilizado muchos tipos de materiales de obturación; los más utilizados son la amalgama de plata o el IRM, y en los últimos años se están investigando otros con buenos resultados como el MTA (Mineral Trióxido Agregado).
- *Limpieza, irrigación y remodelado óseo.* La cavidad ósea debe quedar completamente limpia y con sangrado normal. El lecho remanente puede irrigarse con solución de clorhexidina al 0.2% y suero salino fisiológico.

- *Sutura*. Con seda o materiales reabsorbibles.

**Tratamiento médico. Analgésicos-antiinflamatorios (AINEs), antibióticos y antisépticos locales.**

### 3. Seguimiento

El pronóstico de curación global de la cirugía periapical oscila entre 82% y 91 %. El factor más importante para el éxito es un sellado apical eficaz, en un diente con un adecuado relleno ortógrado de conductos. Con el empleo de los nuevos materiales de obturación retrógrada los porcentajes de éxito están elevándose considerablemente. El periodo de seguimiento de estos pacientes se prolonga hasta dos años postcirugía, en orden de tres revisiones/año, clínicas y radiográficas.

### 4. Recomendaciones al paciente

Higiene oral y medidas habituales tras cualquier cirugía oral.

## Bibliografía

- Tsesis I, Fuss Z, Lin S, Tilinger G, Peled M. Analysis of postoperative symptoms following surgical endodontic treatment. *Quintessence Int* 2003 Nov-Dec;34(10):756-60.
- Sedgley CM, Wagner R. Orthograde retreatment and apexification after unsuccessful endodontic treatment, retreatment and apicectomy. *Int Endod J*. 2003 Nov ; 36(11):780-6.
- Ozawa T, Tsuchida M, Yamazaki Y, Arai T. Minimally invasive periapical curettage of foreign in periapical lesions using a fiberscope. *Int Dent J* 2003 Oct; 53(5):314-22.
- Chong BS, Ford PTR, Hudson MB. A prospective clinical study of Mineral Trioxide Aggregate and IRM when used as root-end filling materials in endodontic surgery. *Int Endod J*. 2003 Aug;36(8):520-6.
- Dietrich T, Zunker P, Dietrich D, Bernimoulin JP. Periapical and periodontal healing after osseous grafting and tissue regeneration treatment of apicomarginal defects in periradicular surgery: results after 12 months. *Oral Surg Oral Med Oral Pathol Oral Radiol Endod*. 2003;95(4):474-82.
- Hauman CH, Chandler NP, Tong DC. Endodontic implications of the maxillary sinus: a review. *Int Endod J* 2002 Feb; 35(2):127-41.
- Siqueira JF. Endodontic infections: Concepts, paradigms, and perspectives. *Oral Surg Oral Med Oral Pathol Oral Radiol Endod* 2002;94:281-93.
- Dietrich T, Zunker P, Dietrich D, Bernimoulin JP. Apicomarginal defects in periradicular surgery: Classification and diagnostic aspect. *Oral Surg Oral Med Oral Pathol Oral Radiol Endod* 2002; 94: 233-9.
- Phillipsen HP, Srisuwan T, Reichart P. Adenomatoid odontogenic tumor mimicking a periapical (radicular) cyst: A case report. *Oral Surg Oral Med Oral Pathol* 2002;94:246-8.
- Hollows P, Fasanmade A, Hayter JP. Ameloblastoma-a diagnostic problem. *Br Dent J* 2000;188:243-4.
- Quinteros M, Gargallo J, Gay Escoda C. Biocompatibilidad de los materiales de obturación retrógrada en cirugía periapical. Revisión de la literatura. *Arch Odontostomatol* 2000; 16:454-76.
- Sullivan JE, Di Fiore PM, Koerber A. Radiovisiography in the detection of periapical lesions. *J Endodon* 2000;26:32-9.
- Zuolo M, Ferreira M, Gutmann J. Prognosis in periradicular surgery: a clinical prospective study. *Int Endod J* 2000;33:91-8.
- Dahlkemper P, Wolcott JF, Pringle GA, Hicks ML. Periapical central giant cell granuloma: a potential endodontic misdiagnosis. *Oral Surg Oral Med Oral Pathol* 2000;90:739-45.
- Torabinejad M, Chivian N. Clinical application of mineral trioxide aggregate. *J Endod* 1999;25:197-205.
- Von Arx T, Kurt B. Root-end cavity preparation after apicectomy using a new type of sonic and diamond-surfaced retrotip: a 1 year follow-up study. *J Oral Maxillofac Surg* 1999;57:656-61.
- Adamo HL, Buruiana R, Schertzer L, Boylan RJ. A comparison of MTA, super-EBA, composite and amalgam as root-end filling materials using a bacterial microleakage model. *Int Endod J* 1999;32:197-203.
- Cotti E, Vargiu P, Dettori C, Mallarini G. Computerized tomography in the management and follow-up of extensive periapical lesion. *Endod Dent Traumatol* 1999; 15:186-9.

## CONSENTIMIENTO INFORMADO PARA LA CIRUGÍA PERIAPICAL

Para satisfacción de los **DERECHOS DEL PACIENTE**, como instrumento favorecedor del correcto uso de los Procedimientos Terapéuticos y Diagnósticos, y en cumplimiento de la Ley General de Sanidad y la ley 41/2002:

Yo D/D<sup>a</sup>..... como paciente

o D/D<sup>a</sup>..... como su representante legal en pleno uso de mis facultades, libre y voluntariamente,

### DECLARO:

Que el/la Dr/Dra .....

Me ha explicado, en términos asequibles, la naturaleza exacta de la intervención o procedimiento que se me va a realizar y su necesidad. He tenido la oportunidad de discutir con el facultativo cómo se va a efectuar, su propósito, las alternativas razonables, las posibles consecuencias de no hacer este tratamiento y todos los riesgos y posibles complicaciones que de él puedan derivarse.

Comprendo que la práctica de la Cirugía Bucal no es una ciencia exacta, y que pretende solucionar una patología diagnosticada gracias a los hechos observados o comprobados hasta este momento; por tanto no es razonable que el cirujano sea capaz de anticipar ni de explicar todos los riesgos o complicaciones. Comprendo también que un resultado indeseable no necesariamente implica un error en ese juicio, por lo que buscando los mejores resultados confío en que el conocimiento y las decisiones del profesional durante el procedimiento o intervención estarán basados sobre los hechos hasta entonces conocidos, buscando siempre mi mayor beneficio.

Me ha explicado que el tratamiento que se va a hacer se efectuará bajo anestesia local, o general en los casos que requieren hospitalización. Su finalidad es bloquear, de forma reversible, la transmisión de los impulsos nerviosos, para poder realizar la intervención sin dolor. Se me ha informado que notaré una sensación de acorchamiento del labio, lengua o de otras zonas de la cara, que va a durar horas, y que normalmente desaparecerá entre dos y cuatro.

Si bien a partir de mis antecedentes personales no se deducen posibles alergias o hipersensibilidad a los componentes de la solución anestésica, ello no excluye la posibilidad de que, a pesar de ser muy improbable, puedan presentarse manifestaciones alérgicas del tipo urticaria, dermatitis de contacto, asma, edema angioneurótico, y en casos extremos shock anafiláctico, que pueden requerir tratamiento urgente. También se me ha explicado que la administración de anestesia local puede provocar, a veces y en el punto de inyección, ulceración de la mucosa y dolor. Asimismo es posible que transitoriamente quede una cierta dificultad en los movimientos de apertura de boca.

Las sustancias que contiene la solución anestésica pueden originar leves alteraciones del pulso y de la tensión arterial. Se me ha informado que, aún en el caso de que no se deduzca ningún tipo de patología cardiovascular de mis antecedentes, la presencia de adrenalina puede favorecer, aunque de forma muy inusual, la aparición de arritmias leves.

Me ha explicado que toda intervención quirúrgica en la boca, aunque de modo infrecuente e incluso impredecible, puede tener riesgos y complicaciones entre las que se incluyen:

- Inflamación.
- Dolor.
- Infección.
- Limitación de la apertura bucal.
- Dehiscencia de la sutura.
- Complicaciones nerviosas: anestesia o hipoestesia del nervio dentario inferior, nervio mentoniano, nervio lingual, nervio infraorbitario; temporal o permanente.

- Fractura ósea.
- Rotura de instrumentos.
- Comunicación oronasal y/u orosinusal.
- Daño a estructuras vecinas (dientes o restauraciones).

He sido informado de:

- Que estas complicaciones generales pueden requerir tratamientos médico-quirúrgicos adicionales y que, raramente, algunas pueden dejar secuelas definitivas.
- La cirugía endodóntica consiste en la eliminación del tejido inflamatorio periapical, posterior resección del ápice del/los dientes y obturación a retro del/los conducto/s radicular/es. La patología responsable de este tipo de tratamiento, está ocasionada básicamente por procesos de necrosis radicular y/o, fracaso del tratamiento endodóntico, por lo que será necesario el tratamiento o retratamiento endodóntico respectivamente, antes de realizar este tipo de cirugía. Las complicaciones potenciales de este tratamiento quirúrgico, son, aparte de las mencionadas previamente:
  - Recidiva de patología periapical.
  - Exposición radicular de los dientes intervenidos.
  - Defecto en el sellado del material de obturación.
  - Fractura de instrumentos quirúrgicos durante la intervención.
  - Fuga de material de sellado en la región intervenida.
  - Complicaciones infecciosas localizadas en forma de fístulas orales

Consiento en que se tomen fotografías o registros en otros tipos de soporte audiovisual, antes, durante y después de la intervención quirúrgica, para facilitar el avance del conocimiento científico y la docencia. En todos los casos será resguardada la identidad del/de la paciente.

He comprendido las explicaciones que se me han facilitado, y el facultativo me ha permitido realizar todas las observaciones y me ha aclarado todas las dudas que le he planteado.

Si surgiera cualquier situación inesperada durante la intervención, autorizo a mi especialista a realizar cualquier procedimiento o maniobra que, en su juicio clínico, estime oportuna para mi mejor tratamiento.

También comprendo, que en cualquier momento y sin necesidad de dar ninguna explicación, puedo revocar el consentimiento que ahora presto.

Por ello, me considero en condiciones de ponderar debidamente tanto los riesgos como la utilidad y beneficio que puedo obtener del tratamiento; así pues, manifiesto que estoy satisfecho/a con la información recibida y por ello, Yo **DOY MI CONSENTIMIENTO**, para que se me practique la intervención quirúrgica de .....  
..... bajo anestesia .....

Observaciones .....

Y para que así conste, firmo el presente original después de leído.

En ..... , a ..... de ..... de .....

Firma del Paciente y DNI  
(o representante legal)

Firma del Médico/Odontólogo  
Nº Colegiado:

2005

# PROTOCOLO

## EN CIRUGÍA PREPROTÉSICA

*Autor:* **Prof. Dr. Manuel Vallecillo Capilla**  
*Universidad de Granada*

● Introducción .....	38
● Generalidades .....	38
● Cirugía preprotésica sobre tejidos blandos .....	38
● Cirugía preprotésica sobre tejidos duros .....	40
● Bibliografía .....	41
● Consentimiento Informado .....	42

## ● Introducción

El objetivo de la cirugía preprotésica es modificar los tejidos bucales tanto blandos como duros con el fin de conferirles unas condiciones locales anatómicas tales, que permitan mejorar, y/o hacer viable en algunas circunstancias, la rehabilitación protésica bucal del paciente.

## ● Generalidades

La inestabilidad de la prótesis puede manifestarse de forma estática o dinámica:

- Es estática cuando a pesar de estar la mandíbula en reposo, la prótesis se desplaza. Las causas son a menudo anatómicas, insuficiencia de relieve en particular.
- Es dinámica cuando la prótesis, particularmente adherente en reposo, se desestabiliza bajo los movimientos mandibulares, por la influencia de presiones de músculos de las mejillas, lengua, suelo de boca, labios, etc.

Existen diversas técnicas de cirugía preprotésica, unas más traumáticas y agresivas que otras, y a menudo los resultados no son precisamente los esperados, por lo que el paciente deberá ser advertido de la naturaleza de la intervención, las ventajas de la técnica con respecto a otras, los inconvenientes postoperatorios transitorios y del intervalo de tiempo necesario hasta el momento de colocar la prótesis definitiva.

Antes de la intervención es necesario hacer un examen clínico intraoral que consista en valorar:

- El estado de la mucosa.
- Los surcos vestibulares deben ser suficientemente profundos y libres.
- El relieve del maxilar: la altura de las crestas, su regularidad y forma.
- El relieve óseo mandibular: las características de la cresta, su relación con el agujero mentoniano, la línea oblicua externa, la interna, y las apófisis geni.
- El suelo de la boca, que deberá estar desprovisto de inserciones musculares anormales, susceptibles de desalojar la prótesis inferior.
- La lengua: es necesario valorar el volumen, la tonicidad y el desarrollo de su frenillo.

Este examen de inspección y palpación bucal, deberá ser completado por un examen radiográfico que permitirá apreciar la estructura ósea y la presencia de posibles inclusiones dentarias y/o procesos patológicos óseos, fundamentalmente patología quística y tumoral de los maxilares.

## ● Cirugía preprotésica sobre tejidos blandos

### 1. Frenillos

Banda de tejido conjuntivo fibroso, más frecuente en la región incisiva superior que en la zona inferior lingual. El

frenillo labial puede oponerse a la normal ubicación de una prótesis completa, y desplazar a ésta en los movimientos del labio. Lo mismo ocurre con el frenillo lingual, que puede ocasionar además (por la anquiloglosia) trastornos en la fonación y en la deglución, y para solucionarlo sólo puede recurrirse a la cirugía.

#### Técnicas:

- **Frenillotomía:** simple sección del frenillo. Se procederá dando un corte de unos 2 ó 4 cms. En el caso del frenillo lingual es necesario tener cuidado, de no lesionar los conductos salivares submaxilares, y las venas sublinguales.
- **Frenillectomía:** resección total de un frenillo y de su sujeción fibrosa en la encía. Será la técnica de elección ante frenillos hipertróficos y se realizará mediante dos incisiones angulares a uno y otro lado, con una pinza hemostática situada previamente. Según la dimensión de la incisión, decidiremos si es necesario dar puntos de sutura.
- **Zetaplastia:** es una plastia en forma de Z. Está indicada cuando no queremos perder profundidad del surco vestibular. El procedimiento consiste en hacer dos colgajos angulares en forma de Z sobre dicho frenillo y se transponen en sus nuevas posiciones. Se obtiene un máximo beneficio cuando los colgajos tienen una angulación de 60° en su vértice. Hay que separar todas las adherencias fibrosas del periostio con la disección roma antes de reposicionar.

### 2. Inserciones musculares

Pueden afectar a grupos aislados (canino, haz incisivo del orbicular de los labios, borla de la barba, buccinador, etc.). El músculo miriforme o depresor del tabique nasal, no se debe resear puesto que se produciría, en este caso, una modificación del contorno labial; se hará exclusivamente su desinserción e inserción posterior en un punto más apical.

Las desinserciones musculares, bien sean para solucionar problemas de acusadas reabsorciones alveolares, inserciones alveolares altas o existencia de abundante tejido cicatricial, entran de lleno en el campo de las vestibuloplastias.

### 3. Vestibuloplastias

Es uno de los varios procedimientos quirúrgicos diseñados para aumentar la altura del reborde alveolar, al desinsertar los músculos y llevarlos junto con la mucosa, en la mayoría de los casos, a una posición más baja en el maxilar inferior o más alta en el superior.

Hay varios grados, bastando en ocasiones con una profundización en el segmento anterior o posterior, o con una plastia vestibular; en otras habrá que completar con el descenso del suelo bucal, y otras, si el reborde alveolar sufre gran reabsorción, serán necesarias las plastias de aumento.



## Técnicas:

- **Vestibuloplastia submucosa de Obwegeser:** es una técnica que propone disociar las inserciones musculares por tunelización submucosa y exige una superficie mucosa suficiente, capaz de estirarse sin crear tensiones y de fijarse al fondo del vestíbulo.  
En el maxilar inferior, se realizarán 3 incisiones verticales (una mediana y otras dos a nivel de los mentonianos) y por tunelización submucosa, con bisturí y tijeras se practica la disección de la submucosa y la desinserción de los músculos (que se extirparán en parte, o se llevarán al fondo vestibular). La mucosa despegada, se aplica sobre la superficie osteoperióstica manteniéndose con puntos en U transfixivostransfixiantes.  
En el maxilar superior, es suficiente una incisión en la línea media. El resto es igual que el anterior.
- **Vestibuloplastia con epitelización secundaria:** el procedimiento implica el uso de un colgajo de reposición apical que se sutura al periostio del reborde alveolar a profundidad vestibular predeterminada. El tejido expuesto del labio cicatriza por granulación y segunda intención. Es la técnica de elección para aquellos pacientes que tengan un recubrimiento mucoso de buena calidad disponible sin altura suficiente.

## 4. Hiperplasia papilar

Se desarrolla principalmente en la bóveda palatina como proyecciones papilares o nodulares múltiples de epitelio, con relación a la irritación local, mala higiene bucal, e incluso, se discute su naturaleza inflamatoria o por infecciones de baja intensidad fundamentalmente provocadas por agentes víricos y micóticos. Algunas exhiben una hiperplasia pseudoepiteliomatosa o disqueratosis del epitelio superficial, por lo que se deberá realizar siempre una biopsia para que confirme el diagnóstico.

## Técnicas:

- **Escisión con electrocirugía:** para lesiones pequeñas. Se hará llegando hasta la submucosa, evitando la penetración hasta el periostio para impedir un secuestro óseo. Es rápida, eficaz y con un mínimo de molestias postoperatorias.
- **Escisión supraperióstica de grosor parcial:** para las lesiones de mayor tamaño. Para minimizar la hemorragia y el dolor postoperatorios, se puede emplear una férula palatina.
- **Escisión con láser CO<sub>2</sub>:** en este caso, la extirpación de la lesión es supraperióstica, y debido a su capacidad de sellar tanto las terminaciones nerviosas como las vasculares, reduce significativamente el sangrado intra y postoperatorio, así como el dolor. En este tipo de intervenciones quirúrgicas realizadas con láser CO<sub>2</sub>, la aplicación local de geles de hialuronato sódico y polivinilpirrolidona, mejoran significativamente el disconfort postoperatorio, por su efecto mecánico de barrera.

## 5. Bridas cicatriciales

Son debidas a procesos inflamatorios, traumáticos o quemaduras y al igual que los frenillos deben ser resecadas para la buena estabilidad de la prótesis. Las técnicas quirúrgicas de elección para este tipo de lesiones del tejido blando, son la extirpación con bisturí frío o la resección con láser CO<sub>2</sub>.

## Otras técnicas son:

- **Vestibuloplastia:** fijando la banda al periostio y esperando una cicatrización o epitelización secundaria del lecho cruento expuesto.
- **Zetaplastia:** ya que produce alargamiento de la brida retráctil y profundización del surco vestibular.

## 6. Hipertrfia del surco vestibular, fibroma o fibromatosis

Son hipertrofias en grado variable del tejido gingival que se desarrollan bajo el influjo traumático local irritativo del uso de prótesis mal adaptadas

## Técnicas:

- **Extirpación con bisturí frío:** preferentemente para las lesiones tipo pediculadas.
- **Extirpación con láser CO<sub>2</sub>, o con electrobisturí:** dejando que la epitelización ocurra por segunda intención. Esta técnica está indicada en las lesiones tipo sésiles, puesto que la sutura borde a borde de este tipo de lesiones, provocaría una inmediata disminución de profundidad de vestíbulo.

## 7. Hipertrfia de mucoperiostio y rebordes fibrosos

Suelen ser de origen mecánico, resultado de una irritación crónica de la mucosa por microtraumatismos repetidos y provocados por portar una prótesis mal adaptada. Es frecuente en pacientes con prótesis completa superior, que mantienen los seis dientes anteriores inferiores naturales. En tales circunstancias, toda la carga oclusal transmitida por la prótesis actúa sobre el proceso anterior superior y ocurre la reabsorción del hueso de soporte dejando paso a un tejido blando y flojo.

## Técnicas:

- **Extirpación:** si la base es pequeña. La escisión se hará sobre la cresta pues si se dirige hacia labial puede haber una disminución del surco vestibular. Por ello se hace una incisión a lo largo de la cresta y se angula el bisturí en tal forma que la hoja se ubique en posición labial en relación con el mango y la segunda incisión en posición labial con respecto a la primera, quitando la elipse de tejido fibroso y separando la mucosa del tejido fibroso subyacente que luego se elimina.

- **Resección submucosa con corte en colgajos de recubrimiento:** cuando la base de implantación es ancha.

### 8. Fibromatosis de tuberosidad y paladar

Son el resultado de una malformación, o de un fenómeno secundario a la edentación.

#### Técnica:

- **Resección con bisturí frío:** consiste en trazar dos incisiones longitudinales que delimitan un volumen cuneiforme hasta el plano óseo. Sobre las dos caras de la resección se pueden realizar contraventanas para disminuir la altura de este tejido hiperplásico y en caso de necesidad se puede incluso suprimir un cierto espesor de hueso.

### 9. Epulis fisurado

Es una hiperplasia de tejido blando atrapado entre el borde protésico mal adaptado y el hueso subyacente, dando lugar a una fibrosis y a la formación de cicatrices en el surco.

#### Técnica:

- **Escisión del tejido cicatricial o epulis:** si el tejido cicatricial es pequeño se podrá realizar una sutura borde a borde. En otros casos, la corrección se lleva a cabo con láser CO<sub>2</sub> resecando el surco con escisión de los tejidos cicatriciales suturando el colgajo al periostio para no perder altura vestibular. En las cicatrices más marcadas se reseca el epulis y se extiende el vestíbulo suprapariósiticamente para colocar un injerto libre de mucosa o realizar una técnica de epitelización secundaria.

## ● Cirugía preprotésica sobre tejidos duros

### 1. Exodoncia y alveoloplastia

Después de la exodoncia los rebordes alveolares pueden quedar de tal manera que la colocación de la prótesis sea molesta o dolorosa.

El hueso a resecar con fines protésicos debe ser los más escaso posible y siempre perseguirá la creación de un reborde alveolar tan regular como sea posible.

#### Técnica:

- **Alveolectomía:** la técnica puede hacerse en toda la extensión de la arcada o dividir la operación en dos o tres fragmentos. Se traza una incisión a nivel del reborde con colgajo mucoperiostico, levantando el colgajo por vestibular y palatino y a continuación se realiza la osteotomía con escoplo o pieza de mano y fresa de carburo de tungsteno, eliminando las aristas óseas o los bordes filosos y cortantes; los tabiques interdentarios e interradiculares se eliminan con pinzas gubia y el alisamiento final del hueso con limas o escofinas y fresas redondas

grandes. Perfectamente regularizada la arcada alveolar, se vuelve el colgajo a su sitio y con tijeras se corta el excedente de tejido gingival de manera que ambos colgajos se adapten sin sobrantes.

### 2. Protuberancias y crestas agudas

Estas crestas óseas agresivas tienen una mayor incidencia en la región canina superior e inferior y en la tuberosidad del maxilar.

#### Técnicas:

- **Resección y remodelación:** de manera parcial conservando en lo posible la máxima cantidad de hueso maxilar que permita una buena estabilidad y retención de la prótesis.
- **Injertos:** en los casos de crestas muy afiladas se puede, para evitar su resección, ensanchar por medio de injertos óseos autógenos o bien, seccionar la cresta afilada y trasponerla a la parte inferior con lo que se consigue una base de asiento más sólida.

### 3. Torus palatino y mandibular

Es una exóstosis con una densa cortical y escaso hueso esponjoso. Entre las causas se habla de factor hereditario, traumatismos superficiales, y respuesta funcional en individuos con músculos masticadores muy desarrollados. Es más frecuente en mujeres y ciertas razas.

#### Técnica:

- **Extirpación y remodelación:** en el torus palatino de las múltiples incisiones preconizadas se prefiere la de doble Y. La extirpación ósea se hará dividiendo la masa con fresas de fisura y eliminando luego los restos con golpes de escoplo o mejor con fresas grandes de remodelar hueso.

La técnica de remoción para el torus mandibular, se inicia con una incisión crestal despegando todo el espesor del periostio y realizando los mismos pasos descritos en el torus palatino. En estos casos es fundamental la realización de incisiones amplias y una cuidadosa separación del colgajo, especialmente durante los procedimientos técnicos que requieran el uso de pieza de mano recta, con el fin de proteger el nervio lingual, que circunda ese territorio en concreto.

### 4. Apófisis geni y cresta milohioidea

Necesitan a veces su extirpación o remodelación para poder realizar una buena adaptación protésica.

#### Técnicas:

- **Remodelación o desgaste de la línea milohioidea:** tras la incisión practicada por dentro del vértice de la cresta alveolar en toda su longitud, respetando el periostio, se

secciona el músculo milohioideo de delante hacia atrás. Se rechaza hacia abajo con suturas transfixiantes de hilos en U, y se completa con un desgaste de la línea milohioidea.

- **Extirpación de las apófisis geni:** esta extirpación forma parte en ocasiones, del procedimiento quirúrgico de descenso del suelo de la boca.

Se hace una incisión anteroposterior en la línea media para exponer la apófisis mediante la disección roma. Es indispensable hacer la transfixión del músculo genio-gloso y ligarlo antes de separar la apófisis usando un escoplo, pues esto no sólo evita la proyección hacia el suelo de la boca de los fragmentos óseos sino que también previene la hemorragia postoperatoria y después de alisar la superficie con una fresa o escofina, se sutura la herida.

### 5. Plastias de aumento

Pueden considerarse en casos de atrofia en los que se haya producido un estado tal que, aunque se haya realizado una máxima extensión de rebordes por surcoplastia, éste sea aún insuficiente como para permitir que el paciente pueda ser portador de una prótesis. Han sido muchas las técnicas y materiales de injerto utilizados y en la actualidad seguimos buscando el material ideal que por desgracia sigue apuntando al hueso autógeno.

#### Técnicas:

- **Injerto con colgajo mucoperióstico de espesor total:** todas las técnicas apuntan a levantar un colgajo mucoperióstico de espesor total liberándolo lo máximo posible para permitir que no quede a tensión una vez colocado dentro el injerto. Previamente a la colocación del injerto, se debe trepanar con una fresa pequeña frecuentemente el hueso receptor, para aprovechar el poder osteogénico del hueso medular.
- **Injerto mediante tunelización mucoperiostica:** con una o dos incisiones para la creación de un túnel subperióstico donde se inyecta el material. Para el maxilar superior, en la mayoría de los casos, es suficiente una incisión vertical en la línea media y en la mandíbula se suelen efectuar las incisiones verticales a nivel de la zona canina, con lo cual se evita en gran medida el problema de contaminación por comunicación del injerto con la cavidad oral. El material introducido se manipula dentro del túnel con un periostotomo y simultáneamente por fuera mediante el dedo del cirujano para darle la forma adecuada. Tras la sutura puede emplearse una férula de contención que mantendremos durante dos semanas.
- **Injertos en bloque:** fijados a la mandíbula receptora empaquetando médula esponjosa en los intersticios por debajo del injerto. Si se ha realizado un cierre meticuloso, libre de tensiones, la incisión cicatriza por primera intención, aunque en algunos casos pueden ocurrir dehiscen-

cias que expongan pequeños fragmentos de hueso, lo que se soluciona removiéndolo con pinza gubia.

### Bibliografía

- Herford AS. Use of a plate-guided distraction device for transport distraction osteogenesis of the mandible. *J Oral Maxillofac Surg* 2004 Apr ; 62(4): 412-20.
- Woo I, Le BT. Maxillary sinus floor elevation: review of anatomy and two techniques. *Implant Dent* 2004 Mar; 13(1): 28-32.
- Nkenke E, Weisbach V, Winckler E, Kessler P, Schultze-Mosgau S, Wilffang J, Neukam FW. Morbidity of harvesting of bone grafts from the iliac crest for preprosthetic augmentation procedures: a prospective study. *J Oral Maxillofac Surg* 2004 Mar ; 33(2): 157-63.
- Keith JD Jr. Localized ridge augmentation with a block allograft followed secondary implant placement: a case report. *Int J Periodontics Restorative Dent* 2004 Feb; 24(1): 11-7.
- Ley J, Cranin AN. Distraction osteogenesis for augmenting deficient alveolar ridge in preparation for dental implant placement : a case report. *J Oral Implantol* 2004; 30(1): 14-22.
- Raghoobar GM, Meijer HJ, van't Hof M, Stegenga B, Vis-sink A. A randomized prospective clinical trial on the effectiveness of three treatment modalities for patients with lower denture problems. A 10 year follow-up study on patient satisfaction. *Int J Oral Maxillofac Surg* 2003 Oct; 32(5) : 498-503.
- Cordaro L. Bilateral simultaneous augmentation of the maxillary sinus floor with particulated mandible. Report of a technique and preliminary results. *Clin Oral Implants Res* 2003 Apr ; 14(2) : 201-6.
- Kao SY, Yeung TC, Jung KF, Chou IC, Wu CH, Chang RC. Transpositioned flap vestibuloplasty combined with implant surgery in the severely resorbed atrophic edentulous ridge. *J Oral Implantol* 2002; 28(4): 194-9.
- Kao SY, Yeung TC, Chou IC, Chang RC. Reconstruction of the resorbed atrophic edentulous ridge of the maxilla and mandible for implant rehabilitation: report of a case. *J Oral Implantol* 2002; 28(3): 128-32.
- Barker D, Walls AW, Meechan JG. Ridge augmentation using mandibular tori. *Br Dent J* 2001 May 12; 190(9): 474-6.
- Sonnier KE, Horning GM, Cohen ME. Palatal tubercles, palatal tori, and mandibular tori: prevalence and anatomical features in a U.S. population. *J Periodontol* 1999 Mar; 70(3): 329-36.

## CONSENTIMIENTO INFORMADO PARA LA CIRUGÍA PREPROTÉSICA

Para satisfacción de los **DERECHOS DEL PACIENTE**, como instrumento favorecedor del correcto uso de los Procedimientos Terapéuticos y Diagnósticos, y en cumplimiento de la Ley General de Sanidad y la ley 41/2002:

Yo D/D<sup>a</sup>..... como paciente

o D/D<sup>a</sup>..... como su representante legal en pleno uso de mis facultades, libre y voluntariamente,

### DECLARO:

Que el/la Dr/Dra .....

Me ha explicado, en términos asequibles, la naturaleza exacta de la intervención o procedimiento que se me va a realizar y su necesidad. He tenido la oportunidad de discutir con el facultativo cómo se va a efectuar, su propósito, las alternativas razonables, las posibles consecuencias de no hacer este tratamiento y todos los riesgos y posibles complicaciones que de él puedan derivarse.

Comprendo que la práctica de la Cirugía Bucal no es una ciencia exacta, y que pretende solucionar una patología diagnosticada gracias a los hechos observados o comprobados hasta este momento; por tanto no es razonable que el cirujano sea capaz de anticipar ni de explicar todos los riesgos o complicaciones. Comprendo también que un resultado indeseable no necesariamente implica un error en ese juicio, por lo que buscando los mejores resultados confío en que el conocimiento y las decisiones del profesional durante el procedimiento o intervención estarán basados sobre los hechos hasta entonces conocidos, buscando siempre mi mayor beneficio.

Me ha explicado que el tratamiento que se va a hacer se efectuará bajo anestesia local, o general en los casos que requieren hospitalización. Su finalidad es bloquear, de forma reversible, la transmisión de los impulsos nerviosos, para poder realizar la intervención sin dolor. Se me ha informado que notaré una sensación de acorchamiento del labio, lengua o de otras zonas de la cara, que va a durar horas, y que normalmente desaparecerá entre dos y cuatro.

Si bien a partir de mis antecedentes personales no se deducen posibles alergias o hipersensibilidad a los componentes de la solución anestésica, ello no excluye la posibilidad de que, a pesar de ser muy improbable, puedan presentarse manifestaciones alérgicas del tipo urticaria, dermatitis de contacto, asma, edema angioneurótico, y en casos extremos shock anafiláctico, que pueden requerir tratamiento urgente. También se me ha explicado que la administración de anestesia local puede provocar, a veces y en el punto de inyección, ulceración de la mucosa y dolor. Asimismo es posible que transitoriamente quede una cierta dificultad en los movimientos de apertura de boca.

Las sustancias que contiene la solución anestésica pueden originar leves alteraciones del pulso y de la tensión arterial. Se me ha informado que, aún en el caso de que no se deduzca ningún tipo de patología cardiovascular de mis antecedentes, la presencia de adrenalina puede favorecer, aunque de forma muy inusual, la aparición de arritmias leves.

Me ha explicado que toda intervención quirúrgica en la boca, aunque de modo infrecuente e incluso impredecible, puede tener riesgos y complicaciones entre las que se incluyen:

- Inflamación.
- Dolor.
- Infección.
- Limitación de la apertura bucal.
- Dehiscencia de la sutura.
- Complicaciones nerviosas: anestesia o hipoestesia del nervio dentario inferior, nervio mentoniano, nervio lingual, nervio infraorbitario; temporal o permanente.

- Fractura ósea.
- Rotura de instrumentos.
- Comunicación oronasal y/u orosinusal.
- Daño a estructuras vecinas (dientes o restauraciones).

He sido informado de:

- Que estas complicaciones generales pueden requerir tratamientos médico-quirúrgicos adicionales y que, raramente, algunas pueden dejar secuelas definitivas.
- Las técnicas de cirugía preprotésica tienen como fin acondicionar y preparar los tejidos bucales tanto duros como blandos para la posterior colocación de una prótesis dental. Estas técnicas fundamentalmente están destinadas a aportar tejido en aquellas áreas anatómicas donde falte, o reducirlo en aquellas donde éste se haya hipertrofiado, o modificar su forma sencillamente, en los casos en los que su disposición original dificulte la rehabilitación con prótesis.
- Las complicaciones más frecuentemente asociadas a este tipo de técnicas son: dehiscencia de suturas, infección y pérdida del injerto de partes blandas, no incorporación de los injertos o sustitutos óseos, retracciones cicatriciales inesperadas y regreso de los tejidos modificados a su posición original por la asociación de varias de las causas anteriormente reseñadas.

Consiento en que se tomen fotografías o registros en otros tipos de soporte audiovisual, antes, durante y después de la intervención quirúrgica, para facilitar el avance del conocimiento científico y la docencia. En todos los casos será resguardada la identidad del/de la paciente.

He comprendido las explicaciones que se me han facilitado, y el facultativo me ha permitido realizar todas las observaciones y me ha aclarado todas las dudas que le he planteado.

Si surgiera cualquier situación inesperada durante la intervención, autorizo a mi especialista a realizar cualquier procedimiento o maniobra que, en su juicio clínico, estime oportuna para mi mejor tratamiento.

También comprendo, que en cualquier momento y sin necesidad de dar ninguna explicación, puedo revocar el consentimiento que ahora presto.

Por ello, me considero en condiciones de ponderar debidamente tanto los riesgos como la utilidad y beneficio que puedo obtener del tratamiento; así pues, manifiesto que estoy satisfecho/a con la información recibida y por ello, Yo **DOY MI CONSENTIMIENTO**, para que se me practique la intervención quirúrgica de .....  
..... bajo anestesia .....

Observaciones .....

Y para que así conste, firmo el presente original después de leído.

En ..... , a ..... de ..... de .....

Firma del Paciente y DNI  
(o representante legal)

Firma del Médico/Odontólogo  
Nº Colegiado:

2005

# PROTOCOLO

---

## EN IMPLANTOLOGÍA

*Autores: Prof. Dra. Blanca Guisado Moya  
Dr. Alfredo Donado Azcárate  
Dr. Juan López-Quiles Martínez  
Prof. Dr. Manuel Donado Rodríguez  
Universidad Complutense de Madrid*

● Definiciones .....	46
● Recogida de datos clínicos .....	46
● Desarrollo del plan de tratamiento .....	47
● Reposición unitaria .....	47
● Edentulismo parcial .....	47
● Edentulismo completo .....	48
● Recursos necesarios .....	48
● Bibliografía .....	49
● Consentimiento Informado .....	50

## Definiciones

### 1. Definición del área clínica que se va a protocolizar

La implantología osteointegrada es una parte de la odontología que se encarga de la rehabilitación protodóncica del paciente total o parcialmente desdentado utilizando soportes dentarios intraóseos colocados mediante un acto quirúrgico.

### 2. Población diana: criterios de inclusión-exclusión

Serán subsidiarios de implantología osteointegrada los pacientes parcial o totalmente edéntulos que soliciten el tratamiento y que cumplan los requisitos de selección psicológicos, médicos, anatómicos, quirúrgicos, protodóncicos y de mantenimiento que se especifican en el plan de tratamiento; serán excluidos los pacientes que no cumplan los requisitos de selección.

### 3. Requisitos de selección psicológica

1. Pacientes sin desórdenes mentales que consientan (consentimiento informado) mantener un tratamiento largo que puede ocasionar complicaciones.
2. Pacientes que no sean alcohólicos ni drogadictos.
3. Pacientes con expectativas realistas ante el tratamiento.
4. Pacientes con higiene, dispuestos a mantener el tratamiento y a asumir las revisiones.

### 4. Requisitos de selección médica

1. Edad: pacientes que hayan concluido el crecimiento.
2. Sin contraindicaciones del acto quirúrgico.
3. Sin tratamientos crónicos inmunodepresores.
4. Con preferencia, no fumadores.
5. Sin tratamientos con esteroides.
6. En el caso de pacientes diabéticos y/o hipertensos con valores estables y controlados.
7. No embarazadas.

### 5. Requisitos de selección anatómica, quirúrgica y protodóncica

1. Sin discrepancias ortognáticas severas.
2. Sin patología preprotésica de tejidos blandos y duros.
3. Pacientes estables periodontalmente.
4. Pacientes con espacio protésico horizontal igual o mayor a 6,5 mm.
5. Pacientes con espacio protésico vertical igual o mayor a 5 mm.
6. Disponibilidad ósea en altura igual o mayor a 8 mm.
7. Disponibilidad ósea en anchura igual o mayor a 5,5 mm.

Los pacientes que no cumplan estos requisitos necesitarán tratamientos previos correctores o no serán incluidos en el protocolo.

## Recogida de datos clínicos

### 1. Datos subjetivos

#### Entrevista inicial

- Motivo de consulta:
  - a) Problemas funcionales.
  - b) Problemas estéticos.
  - c) Problemas psicológicos.

Explicación del tratamiento, valorar la reacción del paciente ante el plan de tratamiento.

### 2. Datos objetivos

#### • Historia médica

#### • Exploración extraoral

- a) Piel.
- b) Labios.
- c) ATM.
- d) Músculos masticatorios.
- e) Perfil.
- f) Línea de sonrisa (con y sin prótesis).
- g) Distancia entre labio superior y borde residual de la cresta y distancia entre labio inferior y borde residual de la cresta.

#### • Exploración intraoral

- Tejidos blandos (mucosa, vestíbulos, paladar duro, paladar blando, suelo de la boca, frenillos...).
- Dientes (restauraciones, caries, dientes ausentes, pronóstico).
- Periodonto (medida de bolsas, movilidad, furcas, sangrado, proporción corono-radicular, pronóstico, higiene).
- Análisis oclusal (clase esquelética, prematuridades e interferencias en céntrica, contactos en lateroclusión y protrusiva, facetas de desgaste, plano de oclusión).

#### • Radiografías

- Serie periapical (información de dientes remanentes y periodontal).
- Ortopantomografía (información general pero imprecisa en mediciones).
- TC con programa informático para diagnóstico de disponibilidades óseas verticales, horizontales y anteroposteriores.

#### • Modelos de diagnóstico articulados

- a) Medidas de espacios verticales y horizontales disponibles.
- b) Anchura de la cresta.
- c) Relaciones mandibulares.
- d) Estructuras anatómicas (exóstosis, defectos óseos,...).

Fotografías previas intra y extraorales faciales con y sin prótesis convencional.

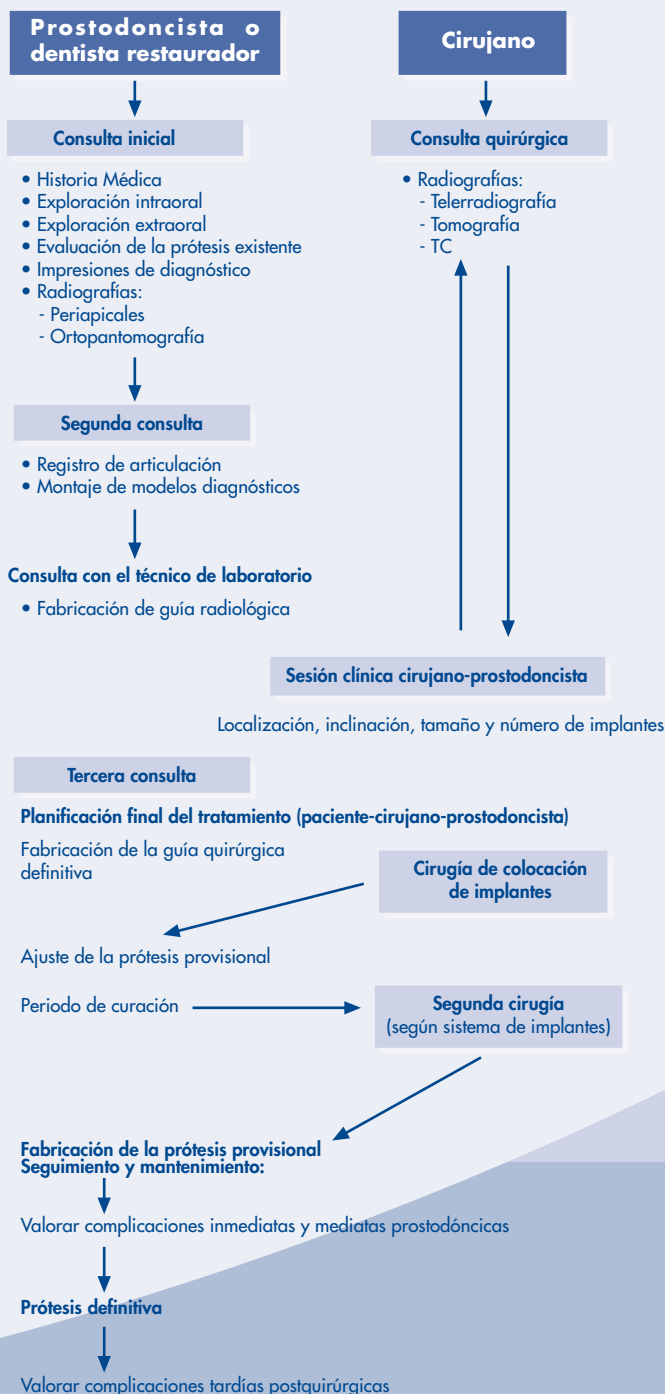
#### • Interconsultas entre especialidades

- Médico de cabecera.



- Psicólogo, psiquiatra.
- Periodoncista.
- Prostodoncista.
- Endodoncista.
- Ortodoncista.
- Técnico de laboratorio.

## Desarrollo del plan de tratamiento



## Reposición unitaria

### 1. Espacios mínimos

Dependerá del diente unitario a reponer.

1. MESIODISTAL: 6,5 a 7 mm.
2. BUCOLINGUAL: 5 a 6 mm.
3. VERTICAL ÓSEA: 10 mm.
4. VERTICAL al antagonista: 5 mm.

Los espacios que no consigan estos mínimos requerirán tratamientos ortodóncicos, prostodóncicos o técnicas de aumento.

### 2. Localización del implante

1. La medida supero-inferior debe ser 2 mm por encima del margen gingival del diente adyacente.
2. La inclinación labial será entre el margen incisal y el cíngulo.
3. La posición labio-lingual resultará de realizar una línea de unión entre las caras labiales de los dientes vecinos.

Los implantes que no consigan esta localización requerirán técnicas de aumento.

### 3. Consideraciones

1. La altura ósea vertical al conducto dentario: el requerimiento de espacio será 2 mm más que el tamaño en longitud de la última fresa utilizada.
2. La dirección de la fuerza de oclusión será axial al implante.
3. La reposición de un molar distal requerirá colocación de dos implantes.

## Edentulismo parcial

### 1. Conceptos generales

- a) **Unir múltiples implantes:** los Implantes deben ferulizarse para mejorar el comportamiento biomecánico de la reposición. Los implantes no deben ferulizarse a dientes naturales.
- b) **Colocación mesiodistal y buco-lingual:** la localización ideal es en el centro de la cara oclusal del diente. Hay que evitar los espacios interproximales. Hay que fresar a 4 mm del diente extremo a la brecha para conseguir estética para implantes estándar. Cuando se colocan varios implantes, deben tener una disposición tripódica para mejorar el comportamiento biomecánico de la reposición.
- c) **Espacio vertical:** dependerá del pilar seleccionado. Para una conexión directa al implante se necesitarán 3 mm y para el pilar estándar más alto se necesitarán 6 mm.

- d) **Distancia entre implantes:** la distancia mínima entre implantes estándar debe ser de 7 mm. Para implantes anchos de 5 mm se necesitarán 8 mm.
- e) **Distancia entre implante y diente natural:** la distancia mínima será de 4mm hasta la superficie del diente; con ello conseguimos 2 mm de hueso vital entre el implante y diente.
- f) **Determinación del número de implantes a utilizar:** en los casos con posibilidades se utilizará un implante por diente y dependiendo de la medida de la brecha protésica (X) se utilizará para implantes estándar la fórmula  $x-1/7$  - número de implantes. Cuando los espacios no permitan la colocación de los implantes deseados, se colocarán en los extremos de las brechas.
- g) **Anchura de la cresta:** serán necesarios 2 mm más que la anchura del implante seleccionado.

## 2. Necesidades prequirúrgicas

1. Modelos de diagnóstico articulados.
2. Montaje de dientes en cera.
3. Férula radiológica de sulfato de bario.
4. Examen de la línea de sonrisa.
5. Radiografías periapicales, oclusales, panorámica y tomografía computerizada con programa informático para el diagnóstico (TC Newtom, Dentascan, SIM plant, BTI Scan, ...)
6. Prueba del montaje de dientes para comprobar la relación de la cresta residual con el montaje.
7. La situación del conducto nasopalatino, del seno maxilar y del conducto dentario limita la colocación de implantes. En situaciones conflictivas se requerirán técnicas complementarias de elevación del seno, injertos óseos, transposición del nervio dentario u osteodistracción.

## 3. Cirugía de inserción

Es aconsejable seguir los protocolos de cada casa comercial que investiga sobre su sistema de implantes para mejorar su rendimiento, respetando los protocolos de tipo de hueso, velocidad de fresas, y preferencias individuales de cada cirujano.

## ● Edentulismo completo

### 1. Consideraciones

1. Identificar las necesidades del paciente sobre una dentadura fija o removible.
2. La posición del seno maxilar y del nervio dentario limitan la colocación de implantes posteriores en la mayoría de los casos.
3. Para cada paciente, el clínico debe considerar la situación individual incluyendo:
  - a. Línea de sonrisa.
  - b. Calidad ósea.

- c. Cantidad ósea.
- d. Relaciones maxilo-mandibulares.
- e. Hábitos parafuncionales.
- f. Antagonista.

## 2. Necesidades prequirúrgicas

1. Modelos diagnósticos montados.
2. Montaje en cera diagnóstico.
3. Planificación de la prótesis, tipo y diseño, lo que puede determinar las localizaciones de los implantes.
4. Férula radiológica de sulfato de bario.
5. Radiografía panorámica, telerradiografía, tomografía computerizada con programa informático adecuado al diagnóstico.
6. Planificación final según cantidad, calidad y disposición del hueso remanente. Consulta con el prostodoncista.
7. Opciones restauradoras: prótesis fija implanto-soportada no removibles por el paciente (pfis) o sobredentadura implanto-retenida removible por el paciente (pfir).
8. Diseño de prótesis. El número de implantes mínimo para la opción (pfir) es al menos 2 e idealmente 4 ó 6. Para la opción (pfis) es al menos 4 e idealmente 8 ó más.
9. Modificaciones al plan de tratamiento inicial. Consultas con el paciente.
10. Confección de la férula quirúrgica final.

## ● Recursos necesarios

Toda consulta de implantología que funcione correctamente debe satisfacer en principio los siguientes criterios.

### 1. Instalaciones

Estructuras de la consulta. Dotación de aparatos e instrumentos.

- Disponer de un gabinete apto para la cirugía.
- Indumentaria quirúrgica estéril para el cirujano, ayudante e instrumentista.
- Disponer de un auxiliar de campo, no estéril pero con indumentaria adecuada.
- Instrumental quirúrgico estéril: paños quirúrgicos, pinzas para paños, tubos de aspiración, espejo dental, sonda dental, pinzas dentales quirúrgicas y anatómicas, separadores, bisturíes, espátulas y despegadores, raspadores y curetas, cucharillas de legrado, gubia, martillo y escoplos de varios tamaños, calibre, sonda de Miller, tijeras de disección y de hilos, pinzas mosquito para hemostasia curvas y rectas, portaagujas y material de sutura, líquido de lavado estéril, gasas y torundas y recipientes para suero de sucio y de limpio, jeringa tipo luer para líquidos de lavado y refrigerantes.
- Motores en que se puedan controlar las revoluciones desde 20 a 15.000 rpm, contraángulos y piezas de mano

(al menos dos de repuesto) mejor con refrigeración incorporada, con suficiente torque hasta 45 ó 50 Nw- cm, y en que se pueda visionar el torque empleado controlable en el pedal.

- Caja quirúrgica completa del sistema de implantes seleccionado con material de fresado en buenas condiciones.
- Infraestructura suficiente para no interrumpir la cadena aséptica.

## 2. Material clínico-diagnóstico y de seguimiento

- Material informativo para explicación al paciente. Catálogos, fotos, modelos, videos.
- Formulario de anamnesis, historia clínica. Material de exploración clínica.
- Formulario de interconsultas con otros profesionales.
- Formulario de petición de pruebas diagnósticas (analítica, radiografías, densitometrías, ECG...).
- Formulario de Consentimiento Informado.
- Formulario de Plan de tratamiento por escrito para el profesional y paciente.
- Formulario de seguimiento y mantenimiento. Se anotarán las fechas de revisiones, problemas acaecidos, mediciones de datos de tejidos blandos (con exploración de índice de sangrado, placa, y sondaje de surcos) y duros (mediante control radiológico intrabucal periapical con técnica paralela), control de la oclusión y del estado de higiene, control del nivel de satisfacción del paciente. Las revisiones serán establecidas por el odontólogo según el criterio mínimo de: primer mes de instalada la prótesis, 3, 6 meses y al año. Posteriormente cada año. (Podrán aumentarse el número de revisiones en casos con peor pronóstico, o que presenten complicaciones).

## 3. Número suficiente de pacientes de implantes para adquirir una rutina

La experiencia demuestra que la gran mayoría de los fracasos en implantología obedecen a una formación y especialización inadecuadas, así como a la experiencia deficiente del odontólogo. Los fracasos se pueden atribuir a los siguientes errores del odontólogo:

- Indicación atrevida.
- Mala selección del paciente.
- Supraconstrucción incorrecta.
- Técnica operatoria inadecuada.

## Bibliografía

- Hemmings K, Harrington Z. Replacement of missing teeth with fixed prostheses. Dent Update. 2004 Apr; 31 (3): 137-41.
- Ashley ET, Covington LL, Bishop BG, Breault LG. Ailing and failing endosseous dental implants: a literature review. J Contemp Dent Pract. 2003 May 15; 4 (2): 35-50.
- Henry PJ. A review of guidelines for implant rehabilitation of the edentulous maxilla. J Prosthet Dent 2002 Mar; 87(3): 281-8.
- Cranin AN. Implant surgery: the management of soft tissues. J Oral Implantol. 2002; 28(5): 230-7.
- Davies SJ, Gray RJ, Young MP. Good occlusal practice in the provision of implant bone prostheses. Br Dent J. 2002 Jan 26; 192(2): 79-88.
- BouSerhal C, Jacobs R, Quirynen M, Van Steenberghe D. Imaging technique selection for the preoperative planning of oral implants: a review of the literature. Clin Implant Dent Relat Res. 2002; 4(3): 156-72.
- Engelman MJ. Clinical decision making and treatment planning in Osseointegration. Quintessence Publishing Co, Inc. 1996.
- Spiekermann H. Atlas de Implantología. Ed. Masson. 1995.

## CONSENTIMIENTO INFORMADO PARA LA CIRUGÍA EN RELACIÓN CON LA IMPLANTOLOGÍA

Para satisfacción de los **DERECHOS DEL PACIENTE**, como instrumento favorecedor del correcto uso de los Procedimientos Terapéuticos y Diagnósticos, y en cumplimiento de la Ley General de Sanidad y la ley 41/2002:

Yo D/D<sup>a</sup>..... como paciente

o D/D<sup>a</sup>..... como su representante legal en pleno uso de mis facultades, libre y voluntariamente,

### DECLARO:

Que el/la Dr/Dra .....

Me ha explicado, en términos asequibles, la naturaleza exacta de la intervención o procedimiento que se me va a realizar y su necesidad. He tenido la oportunidad de discutir con el facultativo cómo se va a efectuar, su propósito, las alternativas razonables, las posibles consecuencias de no hacer este tratamiento y todos los riesgos y posibles complicaciones que de él puedan derivarse.

Comprendo que la práctica de la Cirugía Bucal no es una ciencia exacta, y que pretende solucionar una patología diagnosticada gracias a los hechos observados o comprobados hasta este momento; por tanto no es razonable que el cirujano sea capaz de anticipar ni de explicar todos los riesgos o complicaciones. Comprendo también que un resultado indeseable no necesariamente implica un error en ese juicio, por lo que buscando los mejores resultados confío en que el conocimiento y las decisiones del profesional durante el procedimiento o intervención estarán basados sobre los hechos hasta entonces conocidos, buscando siempre mi mayor beneficio.

Me ha explicado que el tratamiento que se va a hacer se efectuará bajo anestesia local, o general en los casos que requieren hospitalización. Su finalidad es bloquear, de forma reversible, la transmisión de los impulsos nerviosos, para poder realizar la intervención sin dolor. Se me ha informado que notaré una sensación de acorchamiento del labio, lengua o de otras zonas de la cara, que va a durar horas, y que normalmente desaparecerá entre dos y cuatro.

Si bien a partir de mis antecedentes personales no se deducen posibles alergias o hipersensibilidad a los componentes de la solución anestésica, ello no excluye la posibilidad de que, a pesar de ser muy improbable, puedan presentarse manifestaciones alérgicas del tipo urticaria, dermatitis de contacto, asma, edema angioneurótico, y en casos extremos shock anafiláctico, que pueden requerir tratamiento urgente. También se me ha explicado que la administración de anestesia local puede provocar, a veces y en el punto de inyección, ulceración de la mucosa y dolor. Asimismo es posible que transitoriamente quede una cierta dificultad en los movimientos de apertura de boca.

Las sustancias que contiene la solución anestésica pueden originar leves alteraciones del pulso y de la tensión arterial. Se me ha informado que, aún en el caso de que no se deduzca ningún tipo de patología cardiovascular de mis antecedentes, la presencia de adrenalina puede favorecer, aunque de forma muy inusual, la aparición de arritmias leves.

Me ha explicado que toda intervención quirúrgica en la boca, aunque de modo infrecuente e incluso impredecible, puede tener riesgos y complicaciones entre las que se incluyen:

- Inflamación.
- Dolor.
- Infección.
- Limitación de la apertura bucal.
- Dehiscencia de la sutura.
- Complicaciones nerviosas: anestesia o hipoestesia del nervio dentario inferior, nervio mentoniano, nervio lingual, nervio infraorbitario; temporal o permanente.
- Fractura ósea.
- Rotura de instrumentos.
- Comunicación oronasal y/u orosinusal.
- Daño a estructuras vecinas (dientes o restauraciones).

He sido informado de:

- Que estas complicaciones generales pueden requerir tratamientos médico-quirúrgicos adicionales y que, raramente, algunas pueden dejar secuelas definitivas.
- Las distintas posibilidades de tratamiento protésico, tanto sobre implantes como opciones terapéuticas convencionales.
- La rehabilitación protésica con implantes dentales supone la colocación de estos dispositivos de titanio que al osteointegrarse soportarán la prótesis dental.

- En ocasiones (situaciones de poca altura ósea, proximidad con estructuras nobles, etc.) es necesario realizar técnicas de cirugía preprotésica para la colocación de implantes, técnicas que consisten en acondicionar los tejidos bucales y prepararlos para la recepción de los implantes dentales.
- En la mayoría de los casos es necesario realizar pruebas diagnósticas complementarias radiográficas del tipo TAC (Tomografía Axial Computerizada), TAC sometido a manipulación informática, etc.
- La inserción de los implantes dentales requiere la realización de una incisión en la mucosa oral, despegamiento de la misma y colocación del implante en el hueso maxilar. Dependiendo de la técnica empleada, puede ser necesario un periodo de osteointegración, que oscilará entre cuatro meses en la mandíbula y seis en el maxilar superior. Este periodo no es inamovible, y estará sujeto a variaciones individuales en función del tipo de paciente, tipo de prótesis dental, etc.
- Tras el plazo de osteointegración, se puede practicar una segunda cirugía que consistirá en descubrir el implante para poder conectar un pilar protésico que servirá para atornillar o cementar sobre él coronas y/o puentes protésicos necesarios.
- No obstante lo anterior, existen diferentes tipos y técnicas para la colocación de implantes osteointegrados. Actualmente, si las condiciones del paciente lo permiten, se puede realizar esta técnica en una sola cirugía, decisión que tomará el cirujano en función de las características individuales del paciente, así como del sistema de implantes que vaya a ser utilizado.

Las complicaciones potenciales de este tratamiento quirúrgico, son, aparte de las mencionadas previamente:

- Inflamación, hematoma y hemorragia de la zona intervenida, con posibilidad de sangrado durante los primeros días después de la intervención.
- Infección de la herida y/o del propio implante, pudiendo dar lugar a una PERIIMPLANTITIS, que en ocasiones requiere la extracción del implante en cuestión y limpieza y legrado del lecho óseo.
- Posibilidad de variación del número de implantes previsto inicialmente.
- Fractura de alguno de los aditamentos necesarios para la rehabilitación implantoprotésica.
- Dehiscencia de la sutura.
- Lesiones radiculares de dientes adyacentes.
- Lesiones nerviosas con pérdida de sensibilidad en labios, lengua, encía y mentón, que suele ser transitoria, aunque en un pequeño porcentaje de casos podría llegar a ser permanente.
- Sinusitis.
- Desplazamiento del implante a regiones adyacentes y fractura de mandíbula en situaciones de hueso atrófico.

Consiento en que se tomen fotografías o registros en otros tipos de soporte audiovisual, antes, durante y después de la intervención quirúrgica, para facilitar el avance del conocimiento científico y la docencia. En todos los casos será resguardada la identidad del/de la paciente.

He comprendido las explicaciones que se me han facilitado, y el facultativo me ha permitido realizar todas las observaciones y me ha aclarado todas las dudas que le he planteado.

Si surgiera cualquier situación inesperada durante la intervención, autorizo a mi especialista a realizar cualquier procedimiento o maniobra que, en su juicio clínico, estime oportuna para mi mejor tratamiento.

También comprendo, que en cualquier momento y sin necesidad de dar ninguna explicación, puedo revocar el consentimiento que ahora presto.

Por ello, me considero en condiciones de ponderar debidamente tanto los riesgos como la utilidad y beneficio que puedo obtener del tratamiento; así pues, manifiesto que estoy satisfecho/a con la información recibida y por ello, Yo

**DOY MI CONSENTIMIENTO**, para que se me practique la intervención quirúrgica de .....  
..... bajo anestesia .....

Observaciones .....

Y para que así conste, firmo el presente original después de leído.

En ....., a ..... de ..... de .....

Firma del Paciente y DNI  
(o representante legal)

Firma del Médico/Odontólogo  
Nº Colegiado:

2005

# PROTOCOLO

---

## EN INCLUSIONES

*Autores: Prof. Dr. Cosme Gay Escoda  
Prof. Dr. Leonardo Berini Aytés  
Universidad de Barcelona*

● Introducción .....	54
● Inclusión del tercer molar mandibular .....	54
● Inclusión del tercer molar superior.....	55
● Inclusión del canino superior.....	56
● Inclusión del canino inferior.....	57
● Inclusión de otros dientes .....	58
● Dientes supernumerarios incluidos .....	58
● Bibliografía .....	59

## ● **Introducción**

Cualquier diente puede sufrir una suspensión en su pro-ceso eruptivo, dando lugar a su inclusión en el maxilar superior o en la mandíbula. Sin embargo, esta alteración es más frecuente en los terceros molares mandibulares, seguidos del canino superior y de los terceros molares superiores.

## ● **Inclusión del tercer molar mandibular**

Su exodoncia quirúrgica es la intervención más frecuente en Cirugía Bucal. La prevalencia de la inclusión de los terceros molares inferiores en la población adolescente y adulta joven es importante. Cabe considerar que por lo menos un 70% de este sector poblacional presenta algún problema derivado de la inclusión del tercer molar en la mandíbula; no obstante también debe tenerse en cuenta que buena parte de las indicaciones quirúrgicas se justifican en base al beneficio que supone una actitud preventiva de los mismos.

### **1. Indicaciones de la exodoncia quirúrgica**

#### **Conducta preventiva en el adolescente**

Se considera así cuando no existe clínica y el tercer molar aún no ha completado su formación radicular; en principio, las razones que se aducen están relacionadas con:

- imposibilidad para erupcionar: valoración de una inclinación superior a 45°, falta de espacio entre la cara distal del segundo molar y el borde anterior de la rama ascendente, ectopia franca, etc.
- problemas de apiñamiento tanto del sector anterior (incisivo-canino) como del posterior (premolares); valorar este tratamiento como previo a la ortodoncia o en fase de mantenimiento/retención de la misma.
- problemas de erupción del segundo molar.

Existe además otra razón de peso como la de una menor morbilidad postquirúrgica respecto a la del adulto.

#### **Conducta preventiva en el adulto**

Se define así cuando ya ha finalizado la formación radicular y, en este caso, puede estar total o parcialmente incluido. La justificación de esta exodoncia quirúrgica es por:

- evitar lesiones altamente presumibles por la posición del tercer molar: básicamente afectará la integridad del segundo molar tanto por motivos de reabsorción radicular como por problemas periodontales.
- evitar una patología potencial dada la asociación existente entre dientes en inclusión e inducción de diversos tipos de patología: quístico-tumoral, infecciosa, neurológica, etc. Actualmente la actitud expectante siempre

debería conceptuarse como arriesgada, y en caso de que se tome esta decisión deberían realizarse controles periódicos clínicos anuales, y radiográficos cada 2 años, para detectar precozmente la aparición de cualquier alteración importante.

#### **Conducta curativa**

Es la que se adopta después de la presentación de alguna manifestación clínica.

### **2. Contraindicaciones de la exodoncia**

Existe, especialmente en el campo de la prostodoncia, una filosofía conservadora que otorga un cierto valor funcional al tercer molar tanto si está erupcionado -posible pilar de prótesis- como retenido ya que, en este caso, su extracción comportaría un cierto grado de pérdida de altura ósea.

No obstante, y desde el punto de vista quirúrgico, actualmente las contraindicaciones de la extracción de un tercer molar incluido no deben considerarse como absolutas sino relativas. Dejando aparte las relacionadas con el estado general (sistémico) del paciente hay que valorar adecuadamente el beneficio/riesgo; pueden evaluarse como de riesgo superior aquéllas en las que exista una situación topográfica inhabitual como inclusiones profundas, ectopias o relación íntima con el conducto dentario inferior. También coadyuva a este riesgo superior ciertas condiciones locales como la existencia de una gran atrofia ósea y el riesgo de fractura patológica que ello comporta.

### **3. Edad de la intervención quirúrgica**

Hay que tener en cuenta que la morbilidad del postoperatorio aumenta en paralelo con la edad del paciente.

Si bien las germenectomías pueden realizarse a partir de los 12-13 años, el período ideal para esta intervención se sitúa entre los 15-18 años que es el momento en el que las raíces están todavía en fase de formación.

### **4. Estudios preoperatorios**

Obviamente dependerá de las características físicas y patológicas del paciente, pero para un correcto estudio de rutina será imprescindible disponer de una radiografía periapical y de una ortopantomografía; en los casos en los que el tercer molar sea francamente ectópico, se sospeche la presencia de patología asociada o que haya una relación íntima con el conducto dentario inferior, la exploración adecuada es una tomografía computadorizada (TC).

### **5. Tratamiento preoperatorio**

Salvo la necesidad de efectuar la pauta correspondiente a la profilaxis de la endocarditis bacteriana, existe debate en relación a la posibilidad de administrar (iniciar o preparar) el tratamiento con antibióticos antes de la intervención quirúrgica. Los autores del presente protocolo no aconsejan nunca esta pauta.



Puede ser interesante realizar una premedicación ansiolítica con alguna benzodiazepina -por vía oral- o analgésica -analgésia preventiva- 1 ó 2 horas antes de la intervención dependiendo de las características farmacocinéticas del fármaco que quiera emplearse.

En cambio, es fundamental para prevenir la alveolitis, que el paciente se enjuague -cinco minutos antes de iniciar la intervención quirúrgica- con una solución de clorhexidina.

### 6. Técnica anestésica

La mayor parte de las intervenciones quirúrgicas pueden efectuarse bajo anestesia locorregional: bloqueo troncal de los nervios dentario inferior y lingual (en algunos textos, bloqueo mandibular) con suplemento mediante infiltración de las ramificaciones procedentes del nervio bucal que inervan la zona del vestíbulo.

En los casos en que se programe la extracción simultánea de más de un tercer molar -inferior o superior- es conveniente contar con un complemento en forma de premedicación ansiolítica o de alguna técnica de sedación consciente. Esta misma consideración puede hacerse en caso de terceros molares francamente ectópicos o si el paciente no es colaborador o presenta alguna patología que así lo justifique.

### 7. Tratamiento postoperatorio

Si el desarrollo de la intervención quirúrgica ha sido normal, se recomienda adoptar las medidas propias de toda manipulación quirúrgica menor -frío local, dieta blanda, colutorios con clorhexidina, extremar la higiene bucal- así como tratamiento del dolor esperable con analgésicos- paracetamol, metamizol- y de la inflamación -antiinflamatorios no esteroideos especialmente los que muestren una inhibición más selectiva para la ciclooxigenasa-2 como, entre otros, el dextroketo profeno-.

Cuando la intervención quirúrgica ha sido de larga duración y/o con osteotomía abundante, se prescribirá tratamiento antibiótico durante 4 días; esta misma actitud deberá tomarse si el paciente es portador de algún déficit leve o moderado de la inmunidad.

Si se evidencia supuración durante la intervención quirúrgica, existe el antecedente cercano en el tiempo de una infección o conste que se ha seguido un tratamiento con antibióticos en las dos últimas semanas, se prescribirá un tratamiento con Amoxicilina + Ác. clavulánico con Clindamicina. En principio, en tales circunstancias, no se aconseja que la duración del tratamiento exceda los 7 días.

### 8. Control postoperatorio

Salvo casos en los que el paciente no pueda acudir de nuevo a la consulta -por el motivo que sea- es recomendable efectuar la sutura con material no reabsorbible, como seda; lo habitual será retirarlos a los 7 días (10 días a lo sumo), momento que se aprovechará para examinar

al paciente y darle el alta si no existe ninguna complicación.

## ● Inclusión del tercer molar superior

La inclusión del tercer molar superior presenta una prevalencia similar a la del inferior; no obstante, su menor participación en fenómenos patológicos hace que la actitud general sea menos intervencionista que para el caso de su homónimo inferior.

### 1. Indicaciones de la exodoncia quirúrgica

La extracción preventiva en el adolescente no está aquí justificada, en razón de su falta de participación en la clase de alteraciones o patología que provoca su homónimo inferior; es más, con el paso del tiempo, suele descender y así se facilita una exodoncia que podía ser técnicamente difícil. A su vez, los criterios que se han expuesto para el adulto -en el caso del inferior- pueden ser válidos a la hora de indicar su exodoncia profiláctica.

Cuando han ocasionado clínica -conducta curativa- la indicación quirúrgica es inexcusable.

### 2. Contraindicaciones de la exodoncia quirúrgica

Aquí también existe la opinión de que en casos de retención muy alta, la osteotomía que deberá realizarse comprometerá la dimensión vertical de la tuberosidad, elemento de sostén interesante en toda rehabilitación protodóncica.

También debe valorarse juiciosamente su relación con el seno maxilar, aunque esta consideración, como la anterior, deben considerarse como contraindicaciones relativas.

### 3. Edad de la intervención quirúrgica

No existe aquí la necesidad de realizar germenectomías; por otro lado tampoco es evidente, al revés de lo que sucedía con el inferior, que la morbilidad operatoria aumente paralelamente con la edad del individuo.

### 4. Estudios preoperatorios

Las consideraciones son idénticas que las mencionadas para su homónimo inferior; ante la posibilidad de una relación íntima con el seno maxilar, la exploración adecuada será la tomografía computerizada (TC).

### 5. Tratamiento preoperatorio

Siguen siendo válidas las mismas recomendaciones que para el homónimo inferior, si bien el riesgo de alveolitis es muy inferior.

## 6. Técnica anestésica

Respecto a lo expuesto para el inferior, lo único que varía son las técnicas locorregionales a realizar; en este caso, se recomienda la anestesia del nervio alveolar superior posterior -por vestíbulo- que debe complementarse con la del nervio palatino anterior.

## 7. Tratamiento postoperatorio

Los requerimientos analgésicos y antiinflamatorios suelen ser menores que para el caso del homónimo inferior, en razón del menor traumatismo que comporta su exéresis. Respecto a las pautas antibióticas pueden mantenerse, si bien el riesgo de infección en el postoperatorio es mucho menor.

## 8. Control postoperatorio

Pueden hacerse las mismas consideraciones que para el homónimo inferior.

## Inclusión del canino superior

El canino superior es el tercero en orden de frecuencia -tras los terceros molares inferior y superior- en observarse retenido. En los últimos años su prevalencia, debido al aumento de la atención odontológica, ha aumentado en la adolescencia y ha disminuido en la población adulta. A diferencia de la problemática expuesta para los terceros molares, en este caso se plantean una serie de opciones quirúrgicas conservadoras debido a su importante valor tanto estético como funcional.

### 1. Indicaciones del tratamiento quirúrgico

Deben valorarse una serie de posibilidades de tratamiento:

#### Conducta conservadora en la edad pediátrica

Son las técnicas que tienen como objetivo facilitar la erupción del canino, y deben distinguirse varios casos:

- canino en posición favorable para esperar una erupción espontánea, pero que está obstaculizado por alguna patología concreta (odontoma, diente supernumerario, etc.). Debe valorarse su potencial de erupción ya que, en ocasiones si el diagnóstico es precoz, podrá recuperarse solamente con la acción quirúrgica: eliminación del obstáculo y alveolectomía conductora; si ya no existe potencial de erupción, debe proveerse una tracción ortodóncica.
- canino en posición desfavorable para esperar una erupción espontánea. Debe valorarse asimismo su potencial de erupción. En este caso se propone una fenestración para poder efectuar a posteriori una tracción ortodóncica que siempre se verá facilitada si se practica una reubicación quirúrgica del canino; debe hacerse la consideración de que la tracción ortodóncica requiere la formación como mínimo de los dos tercios apicales de la

raíz del canino. En cuanto a la técnica quirúrgica es fundamental situar el canino -si es accesible por vestíbulo o por palatino-; en el primer caso, deberá realizarse un colgajo de reposición apical para evitar futuros problemas periodontales.

#### Conducta no conservadora en la edad pediátrica

Sólo debe adoptarse esta actitud ante razones extremas de tipo socioeconómico o ante la imposibilidad de una recuperación ortodóncica (ectopias francas, evidencia de anquilosis, malformación dentaria, etc.).

#### Conducta conservadora en el adulto

Únicamente será posible cuando el ortodoncista vea factible su reposición mediante tracción; otras opciones como el autotrasplante tienen una garantía de éxito menor.

#### Conducta no conservadora en el adulto

Se adoptará cuando no haya posibilidad de recuperación ortodóncica o bien si da lugar a cualquier tipo de patología. Nunca es aconsejable la actitud expectante salvo ante contraindicaciones de tipo sistémico.

### 2. Contraindicaciones de la exodoncia quirúrgica

Obedecen exclusivamente a razones de existencia de patología sistémica.

### 3. Edad de la intervención quirúrgica

En principio las soluciones conservadoras suelen indicarse y tener buenos resultados hasta los 18 años; en el adulto pueden intentarse como alternativa al tratamiento radical que es la extracción.

### 4. Estudios preoperatorios

Dependerán de las características físicas y patológicas del paciente así como del tipo de anestesia a emplear. En este caso es imprescindible situar perfectamente el canino incluído, ya que de ello dependerá no sólo el plan de tratamiento -viabilidad de la recuperación ortodóncica- sino también la técnica quirúrgica. Para poder dilucidar si un canino superior está por palatino -es lo más probable, 80%- o por vestíbulo debe disponerse de como mínimo de tres radiografías periapicales siguiendo la técnica de Clark (ley del objeto bucal), una radiografía oclusal y una ortopantomografía; una telerradiografía de perfil puede ser un complemento valioso. En los casos en que todavía persistan dudas, o ante otras situaciones tales como ectopias francas, relación estrecha con seno maxilar o fosas nasales o bien en posible asociación con patología quístico-tumoral, el examen de elección es la tomografía computarizada (TC).

Si se comprueba una relación íntima con dientes vecinos, incisivos lateral y central especialmente, a los que puede provocar una rizolisis, conviene averiguar su indemnidad previa a la intervención quirúrgica lo que se consigue mediante radiografías periapicales y pruebas de vitalidad pulpar.

## 5. Tratamiento preoperatorio

Dada la escasa incidencia de patología infecciosa asociada a la retención del canino superior no se aconseja iniciar -o preparar- el tratamiento con antibióticos antes de la intervención quirúrgica, si bien existe debate en relación a este punto.

Puesto que la intervención quirúrgica suele ser laboriosa, cuando se emplee anestesia local será conveniente realizar una premedicación ansiolítica con alguna benzodiazepina, por vía oral, o analgésica, analgesia preventiva, 1 ó 2 horas antes de la intervención quirúrgica dependiendo de las características farmacocinéticas del fármaco que quiera emplearse.

Si bien el riesgo de alveolitis o de infección postoperatoria es mínimo, es aconsejable que el paciente se enjuague -cinco minutos antes de iniciar la intervención quirúrgica- con una solución de clorhexidina.

## 6. Técnica anestésica

Debe valorarse juiciosamente si el tratamiento puede hacerse bajo anestesia loco-regional o general, atendiendo a la edad del paciente y a la laboriosidad previsible de la intervención quirúrgica. Cuando se opta por la primera opción es necesario anestesiar ambos nervios alveolares superiores anteriores, el nervio nasopalatino y el nervio palatino anterior homolateral. Si la vía de abordaje es vestibular, los nervios a anestesiar son ambos alveolares superiores anteriores -simultáneamente se consigue también la de los infraorbitarios- pudiéndose reforzar con infiltrativas a nivel de paladar sólo para evitar el dolor que produce la sutura de la vertiente palatina de las papilas.

## 7. Tratamiento postoperatorio

Si el desarrollo de la intervención quirúrgica ha sido normal, se recomienda adoptar las medidas propias de toda manipulación quirúrgica menor -frío local, dieta blanda, colutorios con clorhexidina, extremar la higiene bucal- así como tratamiento del dolor esperable con analgésicos y antiinflamatorios no esteroideos, de forma similar a la comentada para el tercer molar.

Respecto a los antibióticos, estos pueden administrarse en pautas cortas -máximo 4 días- puesto que el riesgo de infección en el postoperatorio es bajo a excepción de las situaciones siguientes: que se haya efectuado una fenestración o que se haya producido una comunicación con el seno maxilar o las fosas nasales; en estos casos se emplearán antibióticos durante un período de 7 a 10 días.

## 8. Control postoperatorio

Salvo casos en los que el paciente no pueda acudir de nuevo a la consulta, por el motivo que sea, es recomendable efectuar la sutura con material no reabsorbible, como seda; lo habitual será retirar los puntos a los 7 días (10 días a

lo sumo), momento que se aprovechará para examinar al paciente y darle el alta si no existe ninguna complicación. Si se ha efectuado una fenestración se habrá colocado algún aposito o material como cemento quirúrgico para impedir su cierre; en estos casos conviene mantener este obstáculo hasta que el ortodoncista coloque el aditamento que le permita ejercer la tracción.

## ● Inclusión del canino inferior

El canino inferior es el cuarto diente en orden de frecuencia, tras los terceros molares y el canino superior, en observarse retenido; su problemática es muy similar a la de su homónimo superior.

### 1. Indicaciones del tratamiento quirúrgico

Son similares en todo a la del homónimo superior aunque se puede hacer la matización que, en la edad pediátrica, su retención no suele estar motivada por algún obstáculo sino por una mala dirección de erupción. Por otro lado, en el adulto puede observarse el fenómeno de la transmigración, sobrepasando la línea media de la sínfisis mandibular.

Deberá valorarse si se adopta una conducta conservadora o radical, siendo válidas las mismas consideraciones que se han efectuado para su homónimo superior.

### 2. Contraindicaciones de la exodoncia quirúrgica

Obedecen exclusivamente a razones de existencia de patología sistémica.

### 3. Edad de la intervención quirúrgica

En principio suelen indicarse las soluciones conservadoras y tener buenos resultados hasta los 18 años; en el adulto pueden intentarse como alternativa al tratamiento radical que es la extracción.

### 4. Estudios preoperatorios

Dependerán de las características físicas y patológicas del paciente, así como del tipo de anestesia a emplear. Como en el caso de su homónimo superior también interesará conocer con exactitud su ubicación, aunque aquí la vía de abordaje es prácticamente siempre la vestibular. El estudio tomográfico por TC puede ser interesante, en casos de ectopia en los que el canino se sitúa cercano a la basal de la mandíbula.

Igualmente cuando se observa una relación íntima con dientes vecinos -incisivo lateral y primer premolar- a los que puede provocar una rizolisis conviene averiguar su indemnidad previa a la intervención quirúrgica, lo que se consigue mediante radiografías periapicales y pruebas de vitalidad pulpar.

### 5. Tratamiento preoperatorio

Las consideraciones son idénticas a las mencionadas para su homónimo superior.

### 6. Técnica anestésica

Debe valorarse juiciosamente si el tratamiento puede hacerse bajo anestesia general, atendiendo a la edad del paciente y a la laboriosidad previsible de la intervención quirúrgica, aunque en este caso la mayoría de intervenciones quirúrgicas -por vía vestibular- pueden hacerse cómodamente bajo anestesia locorregional. Cuando se opta por esta última opción, es necesario efectuar un bloqueo troncal mandibular (nervios dentario inferior y lingual) homolateral con un suplemento (infiltrativa) en la mucosa vestibular de la zona a intervenir; puede obviarse el bloqueo troncal mandibular con el bloqueo del nervio mentoniano, aunque en este caso no se logra la anestesia de la mucosa lingual.

### 7. Tratamiento postoperatorio

Son las mismas que para su homónimo superior con la salvedad que, en los casos en los que se haya efectuado una osteotomía importante, en relación íntima con la basal o en atrofia mandibular marcada (desdentados totales), se debe evitar comer alimentos duros durante 3 semanas, para evitar una posible fractura favorecida por la masticación.

### 8. Control postoperatorio

Son en todo idénticos a los de su homónimo superior.

## Inclusión de otros dientes

En principio cualquier diente puede observarse retenido sea de forma aislada -con una incidencia muy inferior a los antes mencionados- o de forma conjunta (inclusiones múltiples) formando parte de algún síndrome (displasia ectodérmica, síndrome de Gorlin, displasia cleidocraneal, etc.) o no.

Siempre se tendrá que valorar, atendiendo a su importancia estética y funcional, su posible recuperación, en la que generalmente se necesitará ayuda ortodóncica; ello será importante cuando la anomalía afecte al sector de incisivos y el diagnóstico se haya efectuado precozmente. En líneas generales, las consideraciones mencionadas para los caninos son válidas para estos casos.

## Dientes supernumerarios incluidos

Los dientes supernumerarios son todos aquellos dientes "extra" o en exceso presentes en los maxilares. Es importan-

te especificar si el aumento del número de dientes afecta sólo a un grupo determinado o al total de la fórmula dentaria puesto que la existencia de dientes supernumerarios es muchas veces simultánea a agenesias dentarias. Todos los grupos dentarios pueden ser asiento de supernumerarios; los más frecuentes son los mesiodens y los cuartos molares superiores mientras que el canino supernumerario es excepcional.

### 1. Indicaciones de la exodoncia quirúrgica

Todo diente supernumerario incluido que ocasione clínica deberá ser extraído. En los casos asintomáticos se podrá aceptar la abstención terapéutica, si no se aprecia una alteración de la oclusión y siempre que el paciente se avenga a cumplir los controles clínicos y radiológicos pertinentes.

Si bien existe la opinión de que la extracción de un diente supernumerario no debería hacerse hasta que se encuentren cerrados los ápices de los dientes vecinos, también en determinadas situaciones debe optarse por un tratamiento precoz; éstas serían:

- contacto íntimo entre el diente supernumerario y las raíces de los dientes permanentes contiguos.
- quiste, generalmente folicular, en el diente supernumerario
- el diente supernumerario ocasiona claramente la malposición del permanente contiguo o bien dificulta su erupción
- presencia de clínica.

En ocasiones, cuando un diente supernumerario ha entorpecido la erupción de uno permanente, se tendrá que prever una solución quirúrgico-ortodóncica; en estos casos debe seguirse una pauta de conducta similar a la expuesta para los caninos retenidos (extracción del diente supernumerario y facilitar la erupción del diente definitivo incluido).

### 2. Contraindicaciones de la exodoncia quirúrgica

Deberá valorarse adecuadamente el beneficio/riesgo; así inclusiones ectópicas (hacia suelo nasal o seno maxilar) y asintomáticas pueden ser consideradas como una contraindicación relativa.

### 3. Edad de la intervención quirúrgica

Depende del momento del diagnóstico, aunque se recomienda en general que la intervención quirúrgica sea inmediata y precoz.

### 4. Estudios preoperatorios

La realización de una ortopantomografía de rutina a la edad de 5 años, antes de la exfoliación de los incisivos temporales, es un buen método para obtener un diagnóstico precoz de este tipo de anomalías. Ante su sospecha será imprescindible disponer de una radiografía periapical y de una ortopantomografía; conviene ubicar -puesto que la vía de abordaje quirúrgico dependerá de ello- si está por palatino/lingual o por vestíbulo, para lo cual se practicarán tres radiografías apicales según la técnica de Clark.

En los casos en los que el diente supernumerario sea francamente ectópico, se sospeche la presencia de patología asociada o haya una relación íntima con alguna estructura noble, la exploración adecuada es una tomografía computadorizada (TC).

### 5. Tratamiento preoperatorio

Dada la escasa incidencia de patología infecciosa asociada a la inclusión de los dientes supernumerarios, no se aconseja iniciar el tratamiento con antibióticos antes de la intervención quirúrgica, aunque existe debate en relación a este aspecto.

Si bien el riesgo de alveolitis o de infección postoperatoria es mínimo, es aconsejable que el paciente se enjuague -cinco minutos antes de iniciar la intervención quirúrgica- con una solución de clorhexidina.

### 6. Técnica anestésica

Dependiendo de la edad del paciente -la mayoría serán niños- y de la dificultad quirúrgica previsible deberá decidirse si se opta por una anestesia general o por una técnica de anestesia locorregional, muchas veces complementada con algún tipo de sedación consciente. Atendiendo a razones de colaboración, 10 años suele ser la edad límite en la selección de alguna de estas modalidades de anestesia.

### 7. Tratamiento postoperatorio

Si el desarrollo de la intervención quirúrgica ha sido normal, se recomienda adoptar las medidas propias de toda manipulación quirúrgica menor ya especificadas.

Cuando la intervención quirúrgica ha sido laboriosa y/o con osteotomía abundante, se prescribirá tratamiento antibiótico durante 4-7 días con betalactámicos; cuando haya sospecha fundada de hipersensibilidad, se optará por la administración de un antibiótico macrólido; las dosis deben adaptarse a la edad del paciente.

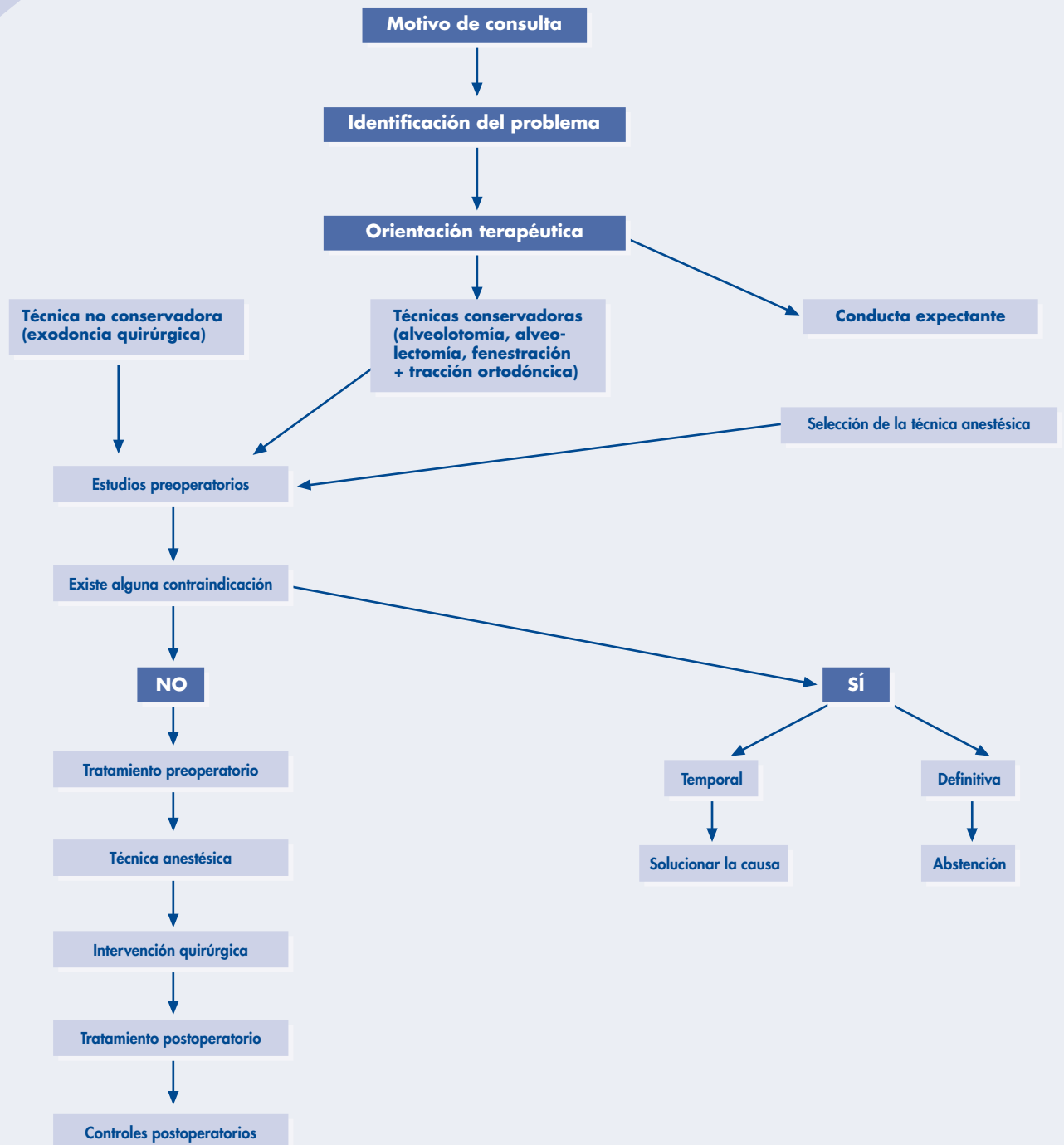
### 8. Control postoperatorio

Salvo casos en los que el paciente no pueda acudir de nuevo a la consulta, por el motivo que sea, es recomendable efectuar la sutura con material no reabsorbible tipo seda; lo habitual será retirar los puntos a los 7 días (10 días a lo sumo), momento que se aprovechará para examinar al paciente y darle el alta si no existe ninguna complicación.

## Bibliografía

- Gay Escoda C. Berini L. Tratado de Cirugía Bucal. Tomo I, Madrid: Ergón, 2004.
- Romero MM<sup>º</sup>, Gutiérrez, JL. El tercer molar incluido. Madrid: GSK, 2001.
- Donado M. Cirugía Bucal. Patología y Técnica, 2<sup>º</sup> ed. Barcelona: Masson, 1998.

## Conducta a seguir ante una inclusión dentaria



# PROTOCOLO

## EN INFECCIONES ODONTOGÉNICAS

*Autores: Prof. Dr. José Luis Gutiérrez Pérez  
Dr. Pedro Infante Cossío  
Dr. Rodolfo Belmonte Caro  
Dr. Daniel Torres Lagares  
Dra. Pilar Hita Iglesias  
Universidad de Sevilla*

● Introducción .....	62
● Definiciones .....	62
● Recogida de datos clínicos .....	63
● Plan de actuación.....	63
● Seguimiento y recomendaciones al paciente .....	67
● Bibliografía .....	67
● Consentimiento Informado .....	69

## ● Introducción

Se definen las infecciones odontogénas u odontogénicas como aquellos procesos de la cavidad bucal y sus alrededores, de origen infeccioso inespecífico, y cuya primera causa se localiza en un diente.

Este tipo de infecciones pueden presentarse en distintas etapas clínicas, que deben ser tratadas, cada una de ellas, desde tres puntos de vista: el odontológico (sobre el diente causal), el farmacológico (mediante la administración de antimicrobianos y otros fármacos de soporte) y el quirúrgico (acción directa sobre el tejido peridentario infectado). La importancia y el tipo de cada uno de estos tratamientos varían según la etapa clínica ante la que nos encontremos.

Los objetivos de este protocolo son los siguientes:

- Estandarizar, en base a la eficiencia, los procedimientos para su diagnóstico.
- Determinar un estadiaje clínico evolutivo que pueda ser aplicado de manera efectiva.
- Desarrollar un árbol de decisiones eficaz y lógico para su tratamiento.

## ● Definiciones

### 1. Del área clínica

La infección odontogénica es una infección inespecífica, con origen en el diente, y que a partir de él, evoluciona para afectar a otros tejidos faciales pudiendo progresar, incluso hasta un desenlace fatal para el paciente, o por el contrario, detenerse y regresar ya sea por el carácter autolimitado de la misma o por la acción más o menos contundente y/o acertada de los recursos terapéuticos aplicados.

El origen de la infección odontogénica suele estar en una caries profunda que afecta a la pulpa dental, produciendo su muerte y facilitando la llegada de patógenos al ápice dental (periodo de inoculación). Se excluye de este protocolo el diagnóstico y tratamiento tanto de la caries como de los distintos tipos de pulpitis, puesto que bajo los términos "obturación" y "tratamiento de conductos" se esconden suficientes métodos y técnicas terapéuticas para formalizar varios protocolos más, no directamente incluidos en los límites referenciales de la Cirugía Bucal.

Tras el denominado "periodo de inoculación", la primera etapa del periodo clínico es la denominada periodontitis apical aguda, que hace referencia a la presencia de una colección inflamatoria, purulenta o no, a nivel del ápice, afectando tanto a éste como a los tejidos circundantes.

La tendencia biológica natural de esta colección infecciosa es la búsqueda de una vía de drenaje a través del hue-

so produciendo, por lo tanto, una osteítis. Cuando fruto de esta progresión se alcanza el periostio, se genera una periostitis y si se produce su perforación, el proceso infeccioso alcanzará el tejido celular subcutáneo, dando lugar a una celulitis. En las localizaciones anatómicas en las que no existe tejido celular circundando el periostio como ocurre en el paladar, se generará una progresión por vía más directa no mediada por una celulitis.

Una vez establecida la celulitis, el siguiente paso en la progresión de la infección odontogénica es la invasión de cavidades anatómicas, del árbol vascular o su exteriorización (fistulación) invadiendo los tegumentos epidérmicos de recubrimiento (piel o mucosa). Esta tendencia a fistular hacia el exterior es una constante biológica en el caso de que la colección infecciosa adquiera características microbiológicas de purulencia. Es entonces cuando se habla de absceso.

Por tanto, y puesto que la fase de periostitis es muy breve y clínicamente indetectable, distinguimos tres etapas clínicas en la evolución de una infección odontogénica típica:

- Fase de periodontitis apical aguda y osteítis.
- Fase de celulitis.
- Fase de absceso.

### 2. De la población diana

En principio, este protocolo puede aplicarse a toda la población, sin embargo, se concretan tratamientos en determinados grupos de personas:

#### Grupo de personas en que se puede aplicar el protocolo teniendo en cuenta ciertas consideraciones:

- *Edades límites de la vida:* debemos adaptar las dosis de los antibióticos recomendados al peso y edad del paciente (si se trata de un niño) y a la funcionalidad de distintos órganos (riñón, hígado, etc.).
- *Embarazadas y mujeres en periodo de lactancia:* en estos casos se optará siempre por los antibióticos que han demostrado su seguridad respecto al feto (o el bebé) y la madre: penicilinas, cefalosporinas, eritromicina y espiramicina.
- *Pacientes alérgicos a determinados antibióticos (sobre todo penicilinas):* escoger entre el resto de opciones presentadas.

#### Grupo de personas en que este protocolo no es de aplicación:

- *Pacientes inmunodeprimidos:* en este tipo de pacientes, este protocolo puede servir de guía, aunque generalmente será necesario un tratamiento más agresivo que el propugnado, dependiendo del estado inmunitario que presente el paciente, y que debe ser valorado por su médico en cada momento.



## 3. De los procedimientos que se van a protocolizar

Esta guía de práctica clínica se va a ceñir al protocolo de diagnóstico y tratamiento de las infecciones odontogénicas en sus fases de periodontitis apical aguda, celulitis y absceso.

No se incluyen en este protocolo el diagnóstico y el tratamiento de las complicaciones producidas por la propagación de la infección odontogénica por vía hematogena y linfática, puesto que son entidades muy diversas que generalmente son tratadas en medio hospitalario, así como las formas muy graves de la infección odontogénica propagada por continuidad (p. ej. la angina de Ludwig, mediastinitis), tributarias de un tratamiento quirúrgico muy agresivo que sobrepasa las posibilidades del cirujano oral y de un medio ambulatorio.

## 3. Pruebas complementarias

### Pruebas radiológicas

Estudios necesarios:

- *Radiología intraoral*: es útil si la infección es muy localizada y de elección en la fase de absceso periapical. En infecciones en fase de celulitis o absceso, la ortopantomografía debe sustituir a la radiología intraoral.
- *Ortopantomografía*: es de elección en las fases de celulitis y absceso.

Estudios opcionales, según las características del caso:

- Proyección de senos paranasales.
- Radiografía de tórax.
- Tomografía computerizada.

### Pruebas de laboratorio

- Hemograma.
- Bioquímica general.

## ● Recogida de datos clínicos

### 1. Datos subjetivos

Hay que recoger selectivamente en la anamnesis los siguientes datos:

#### Anamnesis

- Fecha (día y hora) de inicio de la clínica.
- Evolución desde la aparición hasta el momento de la consulta.
- Antecedentes dentales y tratamientos efectuados en otros centros, si los hubo.
- Interrogar acerca del estado general del paciente, y en particular, de problemas respiratorios o deglutorios.

### 2. Datos objetivos

#### Estudio clínico del paciente

Inspección

- Intraoral:
  - Búsqueda de focos sépticos dentales.
  - Búsqueda de tumoraciones inflamatorias intraorales.
  - Búsqueda de fístulas intraorales.
  - Valoración del trismo, si lo hubiera.
- Extraoral:
  - Borrado de surcos faciales (por edema, tumefacción).
  - Detección de tumoraciones y fístulas extraorales.
  - Palpación intraoral y/o extraoral de la tumefacción.
- Percusión dental:
  - Pruebas de vitalidad dental (para detectar el diente causante del cuadro).
- Medida de la temperatura corporal.

## ● Plan de actuación

### 1. Diagnóstico

Con los datos recogidos anteriormente se debe saber:

- Si estamos o no ante una infección odontogénica.
- En qué fase se encuentra.
- Cuál es el diente causal.

Asimismo, se han de valorar los casos que deben ser tratados en ámbito hospitalario, que son aquellos que cumplen alguno de los siguientes criterios:

- Protusión lingual.
- Ausencia de movimientos linguales.
- Trismo marcado.
- Disnea.
- Trastornos fonatorios y/o deglutorios.
- Fiebre de carácter séptico.
- Pacientes inmunodeprimidos.
- Rápido deterioro sistémico.
- Aparición de signos neurológicos.
- Afectación de varios espacios anatómicos o de espacios anatómicos profundos.

### 2. Tratamiento

El tratamiento de la infección odontogénica se basa en tres pilares:

#### Tratamiento odontológico

Consiste en la apertura cameral, como primer paso del tratamiento de conductos del diente causal. Si existe tendencia a la cronicación del proceso, es imposible realizar el tratamiento conservador del diente causal o estamos ante un cuadro grave, optaremos por la extracción del diente.

### Tratamiento farmacológico

- Tratamiento antibiótico  
Aunque la flora bacteriana es muy importante en número, y se encuentra perfectamente descrita, desde el punto de vista patogénico sólo unas pocas especies tienen significación. La etiología suele ser atribuida a la propia flora endógena de la cavidad bucal, y no a bacterias que residen en ella ocasionalmente.

### AEROBIOS o ANAEROBIOS FACULTATIVOS

#### 1. Cocos Gram positivos

- Género *Staphylococcus*  
*S. aureus*  
*S. epidermidis*
- Género *Streptococcus*  
Según sus características inmunológicas (Lancefield)  
- Grupo A: *S. pyogenes*  
- Grupo D: *Enterococcus faecalis*  
*Enterococcus faecium*

Según su actividad fisiológica (Sherman)

- Grupo *Viridans*
  - \* Grupo *mutans*: *S. mutans*  
*S. sobrinus*
  - \* Grupo *oralis*: *S. sanguis*  
*S. mitis*  
*S. oralis*
  - \* Grupo *salivarius*: *S. salivarius*
  - \* Grupo *milleri*: *S. constellatus*  
*S. anginosus*  
*S. intermedius*

#### 2. Bacilos Gram negativos

- *Actinobacillus*
- *Elkenella*  
- *E. corrodens*
- *Capnocytophaga*  
- *C. ochracea*  
- *C. gingivalis*  
- *C. sputigena*
- *Campylobacter*
- *Haemophilus*

#### 3. Bacilos Gram positivos

- *Actinomyces*  
- *A. israelii*  
- *A. naeslundii*  
- *A. odontolyticus*  
- *A. viscosus*

### ANAEROBIOS ERICTOS

#### 1. Bacilos Gram negativos

- *Bacteroides*

- *B. forsythus*
- *B. fragilis*

- *Prevotella*  
- *P. melaninogenica*  
- *P. intermedia*  
- *P. denticola*  
- *P. loescheii*  
- *P. oralis*  
- *P. oris*  
- *P. buccae*

- *Porphyromona*  
- *P. gingivalis*  
- *P. assacharolytica*  
- *P. endodontalis*

- *Fusobacterium*  
- *F. nucleatum*

#### 2. Cocos Gram positivos

- *Peptococos*
- *Peptoestreptococos*  
- *P. anaerobius*  
- *P. micros*

#### 3. Cocos Gram negativos

- *Veillonella*  
- *V. parvula*

#### 4. Bacilos Gram positivos

- *Clostridium*  
- *C. ramosum*  
- *C. histolyticum*  
- *C. sporogenes*

Casi el 95% de las infecciones de cabeza y cuello son de etiología mixta, aunque en un tercio de los cultivos sólo se aíslan anaerobios, lo que indica que son infecciones mixtas y secuenciales consecuencia de un sinergismo bacteriano.

A efectos de tratamiento clínico empírico, en la actualidad las infecciones de cabeza y cuello predominantemente celulíticas están causadas preferentemente por aerobios con predominio estreptocócico y las caracterizadas por procesos localizados abscesificados por anaerobios. Por último, las infecciones de gran virulencia y mixtas, por la simbiosis aún presente de aerobios/anaerobios.

Este criterio, aún pareciendo evidente, todavía cuenta con un problema. La microbiología de los procesos supurados está perfectamente descrita pero no así la de los procesos celulíticos.

Petterson aporta los siguientes datos que se muestran de acuerdo con los expuestos en las monografías más recientes sobre la infección odontogénica.

### Microbiología actual de la infección odontogénica

#### AEROBIOS 25%

<b>Cocos Gram +</b>	<b>85%</b> (Strept. 90%, Stafil. 10%)
<b>Bacilos Gram +</b>	<b>5%</b>
<b>Bacilos Gram -</b>	<b>6%</b>
<b>Otros</b>	<b>4%</b>

#### ANAEROBIOS 75%

<b>Cocos Gram +</b>	<b>30%</b> (Strept. 25%, Peptoestrept. 75%)
<b>Cocos Gram -</b>	<b>4%</b>
<b>Bacilos Gram +</b>	<b>14%</b>
<b>Bacilos Gram -</b>	<b>50%</b> (Fusobact. 25%, Bacteroides 75%)
<b>Otros</b>	<b>2%</b>

Otra importante implicación clínica actual reside en el hecho de que las Osteomielitis maxilares clásicamente se han achacado al estafilococo. Sin embargo, investigaciones recientes continúan confirmando las sospechas de que la Osteomielitis maxilar es una infección preferentemente anaerobia (Peptoestreptococos, Fusobacterias y *Bacteroides*). En consecuencia, la acción antibiótica consagrada por el uso hasta la actualidad tendrá que ser modificada. La confusión pudiera estribar en la técnica de toma de cultivos que se realiza en las zonas más superficiales de la fistulación, territorio de dominio habitual del estafilococo.

Por otro lado, existen razones no tanto bacteriológicas como anatómicas y fisiológicas que diferencian las infecciones pediátricas de las del adulto.

Entrando ya de lleno sobre los agentes antibióticos, en la actualidad, se practica tratamiento antibiótico en tres fuentes: Terapéutico, Profiláctico y Empírico.

El tratamiento antibiótico profiláctico es aquel que se instaura como precaución para evitar la aparición de una infección, yendo dirigido hacia los agentes que más frecuentemente la causan. El tratamiento antibiótico terapéutico tiene lugar cuando tratamos una infección que ya está presente, y sabemos, mediante cultivo y antibiograma, qué microorganismos son sus responsables y a qué antibióticos son sensibles. El tratamiento antibiótico empírico tiene lugar cuando estamos ante una infección instaurada pero no sabemos cuáles son exactamente sus gérmenes causales. El tratamiento antibiótico profiláctico y empírico se consideran con mayor dificultad intrínseca y se acepta que se deben sopesar para su elección los siguientes factores:

1. El mecanismo de acción.
2. La toxicidad.
3. La facilidad de Administración.
4. El coste.

Las Penicilinas y las Cefalosporinas de primera generación han acreditado totalmente su utilidad en nuestra especialidad. La adición de cadenas que interfieren la actividad

de las lactamasas a las Penicilinas originó el grupo de las Penicilinas semisintéticas de las que la Meticilina es ejemplo típico. Pero, aparte de la alta tasa de resistencias generadas, esta adición le hace perder efectividad frente a la flora bucal por lo que no han aportado apenas nada a nuestra especialidad.

Las Penicilinas de amplio espectro son activas frente a Bacilos Gram- pero pierden efectividad por las betalactamasas, lo que no interfiere con ser un antibiótico inicial válido en vía oral en nuestras infecciones. La Ampicilina y la Amoxicilina tienen efectividad máxima frente a *Haemophilus influenzae*. La auténtica novedad resultó hace pocos años de la incorporación de agentes que confieren resistencia a la betalactamasa sin aumentar la toxicidad y manteniendo su espectro global de actuación. El ejemplo típico es el Ác. clavulánico a la Amoxicilina y el Sulbactam a la Ampicilina. No obstante la mejor biodisponibilidad de la Amoxicilina ha desplazado a la Ampicilina, convirtiéndose en un antibiótico interesantísimo en nuestra farmacopea. Por su espectro de actividad y farmacocinética es un antibiótico especialmente indicado para el tratamiento de una gran variedad de infecciones entre las que se incluyen las infecciones odontogénicas. Sin embargo en los últimos años se vienen observando cambios importantes en la susceptibilidad antibiótica de algunas especies pertenecientes al grupo *viridans*, lo que seguramente obligará a introducir cambios terapéuticos, fundamentalmente un aumento de dosis que ayude a superar dichos niveles de resistencia.

Las Cefalosporinas constituyen uno de los grupos de antibióticos más usados por su amplio espectro y baja tasa de efectos colaterales. Sus generaciones no son cronológicas sino por su actividad *in vitro*. Comparten con las Penicilinas un anillo betalactámico pero los espectros son diferenciados. Existe una regla básica para su clasificación generacional de indudable interés para nosotros: a mayor generación, mayor efecto sobre Gram - y menor sobre Gram +. Tienen sensibilidad cruzada con reacciones alérgicas en el 2-5% de los casos y se han descrito reacciones cruzadas con las Penicilinas por lo que en la actualidad se desaconseja su uso en pacientes con reacciones anafilácticas comprobadas a la Penicilina, detalle éste importante a la hora de confeccionar un protocolo.

Hasta el momento presente, las Cefalosporinas de uso en la Cirugía Oral y Maxilofacial son las de 1º y 2º generación, sobre todo la Cefalexina, por ampliar su espectro al *Staphylococcus aureus*. Existen tan sólo dos cefalosporinas de segunda generación de utilidad en nuestra especialidad, la Cefoxitina de acción potente frente a los anaerobios y el Cefaclor de acción muy selectiva sobre *Haemophilus influenzae*. Por último la única indicación de las cefalosporinas de tercera generación en nuestra especialidad sería la acción selectiva sobre Gram- en sustitución de los Aminoglicósidos, dado su efecto menos tóxico, sobre todo ante *Pseudomonas aeruginosa*. Su uso como alternativa a las Penicilinas en pacientes alérgicos a las mismas debe ser prudente, puesto que es posible la aparición de reactivi-

dad cruzada. Se han informado reacciones alérgicas a éstos fármacos de 2 a 16 veces más frecuente en pacientes alérgicos a la Penicilina que en personas no alérgicas. Otros betalactámicos modernos muy recientes incluyen el Imipenem dentro del tipo de Carbapenem con el mayor espectro disponible en la actualidad y el Aztronam del grupo de los Monobactámicos de efecto selectivo sobre Gram negativos y activo en el Sistema Nervioso Central, pero carecen de utilidad real en nuestra especialidad.

El desarrollo continuo de los Betalactámicos y de las Cefalosporinas cada vez retira más actualidad de la Eritromicina, cuyas resistencias comienzan ya a ser demasiado manifiestas. Quizás se debería dar cabida a otros macrólidos como la Azitromicina, Claritromicina y Diritromicina, que tienen ventajas frente a la Eritromicina (acción más prolongada, mayor estabilidad ácida y mejor distribución en tejidos). En este sentido, la Claritromicina presenta una mayor actividad in vitro que la Eritromicina frente a anaerobios grampositivos y la Azitromicina frente a anaerobios gramnegativos.

El Metronidazol es activo frente a anaerobios estrictos. Es utilizado también en asociación a betalactámicos (Amoxicilina) o macrólidos (Espiramicina).

Otros antibióticos de interés han mantenido recientemente su actualidad bibliográfica por otros motivos. La asociación de la Clindamicina a la colitis pseudomembranosa continúa sin estar clara y no justifica empañar la extraordinaria validez de este antibiótico frente a la flora oral incluyendo *Bacteroides* (incluso *fragilis*) y Estafilococo no metilicilina resistente. En este sentido, no se ha podido demostrar mayor incidencia de colitis pseudomembranosa que las publicadas con el uso de Tetraciclina, Cefalosporinas de amplio espectro o la Ampicilina. Encontramos ensayos clínicos que arrojan una mejor respuesta en las infecciones odontogénicas tratadas con Clindamicina que las tratadas con Ampicilina, y una mejor respuesta del tratamiento con Lincomicina que con Amoxicilina. Sin embargo, el uso de Lincomicina en odontoestomatología es mínimo, siendo la Lincosamida más usada la Clindamicina. Por otra parte la Amoxicilina presenta niveles plasmáticos dos veces más altos que los de la Ampicilina con la misma dosis. Además en este protocolo defendemos la utilización de Amoxicilina junto al Ácido clavulánico, lo cual le confiere una mayor eficacia.

La Vancomicina fue descubierta en 1956 y abandonada tras la irrupción de la Metilicina por su alta tasa de riesgo (daño renal, y en oído interno). En la actualidad es un arma terapéutica importante frente a los Estafilococos metilicilina-resistentes, frente a *Clostridium difficile* de la colitis pseudomembranosa y se incluye en protocolos de profilaxis de la endocarditis. Actualmente contamos con alternativas a la Vancomicina que presentan sus mismas ventajas. Un ejemplo es la Ticarcilina, una Penicilina antipseudomona de uso hospitalario, también activa frente a estafilococos metilicilina-resistentes y de uso en la profilaxis de la endocarditis.

Aunque el tratamiento de elección de las infecciones odontogénicas sigue siendo actualmente la Amoxicilina + Ác. clavulánico, nuevas líneas de investigación están demostrando una acción bactericida igual o superior de las Quinolonas de 4<sup>º</sup> generación, tales como el Moxifloxacino, que cubre bacterias Gramnegativas, Grampositivas y anaerobios, a diferencia de las Quinolonas de 1<sup>º</sup> (Ac. Nalidixico) y 2<sup>º</sup> (Ofloxacino, Ciprofloxacino, Norfloxacino), que sólo cubren Gramnegativos, y de 3<sup>º</sup> (Levofloxacino) que cubren Gramnegativos y Grampositivos. El principal inconveniente de estas Quinolonas es su elevado coste que sigue siendo muy superior al del tratamiento clásico con Amoxicilina + Ác. clavulánico.

### ESTADIAJE DE LAS INFECCIONES ODONTOGÉNICAS

Para aplicar correctamente el árbol de decisiones y el protocolo que presentamos, debemos definir previamente distintos grupos de infecciones odontogénicas, que serán abordadas con mayor o menor agresividad.

- *Infecciones localizadas*. Son aquellas que afectan a un solo espacio anatómico y son fácilmente delimitables.
- *Infecciones graves*. Son aquellas en las que:
  - Hay afectados más de un espacio anatómico.
  - Es difícil delimitar los límites de la infección, como ocurre cuando se afectan espacios profundos.
  - Infecciones localizadas que no responden al tratamiento.
- *Infecciones muy graves*. Son aquellas infecciones graves que no responden al tratamiento.

La clasificación en estos tres grupos es independiente de los criterios de hospitalización. Generalmente, las infecciones localizadas no necesitarán ingreso hospitalario. Sin embargo, aunque pueda ser raro, un paciente puede presentar fiebre de carácter séptico, y clínicamente estar ante una infección localizada. Aunque el tratamiento antibiótico sería menos agresivo que ante una infección grave o muy grave, el control hospitalario sería igualmente necesario.

La elección racional de un antibiótico para el tratamiento de una infección odontogénica con carácter empírico es especialmente compleja y se han de tener en cuenta todos los factores anteriormente mencionados. Además, el profesional debe utilizar el antimicrobiano cuando sea realmente necesario para evitar la aparición de resistencias y producción de enzimas inactivantes.

A continuación proponemos una sencilla pauta de tratamiento antibiótico empírico:

- *Infecciones localizadas*

De elección:

Amoxicilina + Ácido clavulánico (vía oral)  
Adultos: 2000/125 mg cada 12 horas

Alternativas:

- Espiramicina + Metronidazol (vía oral)  
Adultos: 1.500.000 UI + 250 mg cada 8 horas
- Clindamicina (vía oral):  
Adultos: 150-450 mg cada 6 horas
- Claritromicina (vía oral)  
Adultos: 250-500 mg cada 12 horas

El uso de Amoxicilina + Ácido clavulánico en las dosis propuestas 2000/125 mg, posee como ventajas fundamentales frente a la dosis anterior de 875/125 mg, una mayor efectividad y cobertura frente a estreptococos orales, así como la reducción del número de tomas/día a dos, proporcionando al paciente una mayor comodidad de administración, y a su vez disminuyendo el riesgo de olvidar o pasar por alto alguna de las dosis. También dificulta el desarrollo de cepas bacterianas resistentes.

Esta pauta de antibiótico también está indicada en el manejo terapéutico-quirúrgico de la patología infecciosa del tercer molar incluido (pericoronaritis), administrándose, bien en forma de profilaxis con una sola dosis pre-cirugía, y/o como tratamiento postquirúrgico durante 4-7 días, destacando su eficacia en la reducción de infecciones postquirúrgicas, especialmente en aquellos pacientes en los que se realizan amplias ostectomías.

Esta nueva presentación de Amoxicilina Clavulánico 2000/125 mg, se aprobó en la Conferencia de Consenso sobre el Tratamiento Antimicrobiano de las Infecciones Bacterianas Odontógenas en Mayo de 2004.

La duración del tratamiento antibiótico depende del tipo de infección, de la extensión del proceso y del antibiótico escogido. A grandes rasgos la duración oscila entre 5 y 10 días, o dicho de otra manera el tratamiento debe prolongarse hasta 3 ó 4 días después de la desaparición de las manifestaciones clínicas.

- Tratamiento analgésico y antiinflamatorio  
El tratamiento analgésico persigue relajar al paciente y permitir su correcto descanso, que posibilite una pronta recuperación. En este sentido puede ser válido cualquier antiinflamatorio no esteroideo. Se ha descrito una mejor recuperación de los pacientes cuando se asociaba Ibuprofeno a Clindamicina que cuando se usaba sólo Clindamicina. En casos determinados, puede ser útil el uso de esteroides.
- Tratamiento quirúrgico  
Consiste en la evacuación de la colección purulenta, una vez que ésta se ha formado, así como el desbridamiento del tejido necrótico. La incisión y técnica de drenaje difiere según el espacio anatómico afectado, y si es necesario debe ser complementado con la colocación de un drenaje.

### ● Seguimiento y recomendaciones al paciente

Estas recomendaciones deberán ser tenidas en cuenta, ya se encuentre el paciente en medio hospitalario o se trate de manera ambulatoria.

- Hidratación adecuada.
- Vigilancia del estado general, y alerta ante una falta de mejoría o empeoramiento.
- Reposo absoluto o relativo, en cama.
- Dieta equilibrada, generalmente blanda por el trismo del paciente.
- Cumplimiento del tratamiento farmacológico.

### ● Bibliografía

- Documento de Consenso sobre el Tratamiento Antimicrobiano de las Infecciones Bacterianas Odontógenas. Med Oral 2004; 9(5): 363-367.
- Kirkwood KL. Update on antibiotics used to treat orofacial infections. Alpha Omegan. 2003 Dec; 96(4): 28-34.
- Cotter CJ, Bierne JC. Azithromycin for odontogenic infection. J Oral Maxillofac Surg. 2003 Oct; 61(10): 1238; author reply 1238.
- Chan Y, Chan CH. Antibiotic resistance of pathogenic bacteria from odontogenic infections in Taiwan. J Microbiol Immunol Infect. 2003 Jun; 36(2): 105-10.
- Brook I. Microbiology and management of deep facial infections and Lemierre syndrome. ORL J Otorhinolaryngol Relat Spec. 2003 Mar- Apr; 65.
- Skitarelic N, Mladina R, Morovic M, Skitarelic N. Cervical necrotizing fasciitis: sources and outcomes. Infection. 2003 Jan;31(1): 39-44.
- Sobottka I, Cachovan G, Sturenburg E, Ahlers MO, Laufs R, Platzo Mack D. In vitro activity of moxifloxacin against bacteria isolated from odontogenic abscesses. Antimicrob Agents Chemother. 2002 Dec; 46(12): 4019-21.
- Swift JQ, Gulden WS. Antibiotic therapy- managing odontogenic infections. Dent Clin North Am. 2002 Oct; 46(4): 623-33, vii.
- Wang LF, Kuo WR, Lin CS, Lee KW, Huang KJ. Space infection of the head and neck. Kaohsiung J Med Sci. 2002 Aug; 18(8): 386-92.
- Arijji Y, Gotoh M, Kimura Y, Naitoh M, Kurita K, Natsume N, Arijji E. Odontogenic infection pathway to the submandibular space: imaging assessment. Int J Oral Maxillofac Surg. 2002 Apr; 31(2):165-9.

- Kuriyama T, Karasawa T, Nakagawa K, Yamamoto E, Nakamura S. Bacteriology and antimicrobial susceptibility of gram-positive cocci isolated from pus specimens of orofacial odontogenic infections. *Oral Microbiol Immunol.* 2002 Apr;17(2):132-5.
- Bratton TA, Jackson DC, Nkungula-Howlett T, Williams CW, Bennett CR. Management of complex multi-space odontogenic infections. *J Tenn Assoc.* 2002 Fall; 82(3): 39-47.
- Deroux E. Complications of dental infections. *Rev Med Brux.* 2001 Sep;22(4): A289-95.
- Carey JW, Dodson TB. Hospital course of HIV positive patients with odontogenic infections. *Oral Surg Oral Med Oral Pathol.* 2001;91 (1): 23-27.
- Kuriyama T, Karasawa T, Nakagawa K, Saiki Y, Yamamoto E, Nakamura S. Bacteriologic features and antimicrobial susceptibility isolated from orofacial odontogenic infections. *Oral Surg Oral Med Oral Pathol Oral Radiol Endod.* 2000 Nov; 90(5): 600-8.

### CONSENTIMIENTO INFORMADO PARA EL TRATAMIENTO QUIRÚRGICO DE LAS INFECCIONES ODONTOGÉNICAS

Para satisfacción de los **DERECHOS DEL PACIENTE**, como instrumento favorecedor del correcto uso de los Procedimientos Terapéuticos y Diagnósticos, y en cumplimiento de la Ley General de Sanidad y la ley 41/2002:

Yo D/D<sup>a</sup>..... como paciente

o D/D<sup>a</sup>..... como su representante legal en pleno uso de mis facultades, libre y voluntariamente,

#### DECLARO:

Que el/la Dr/Dra .....

Me ha explicado, en términos asequibles, la naturaleza exacta de la intervención o procedimiento que se me va a realizar y su necesidad. He tenido la oportunidad de discutir con el facultativo cómo se va a efectuar, su propósito, las alternativas razonables, las posibles consecuencias de no hacer este tratamiento y todos los riesgos y posibles complicaciones que de él puedan derivarse.

Comprendo que la práctica de la Cirugía Bucal no es una ciencia exacta, y que pretende solucionar una patología diagnosticada gracias a los hechos observados o comprobados hasta este momento; por tanto no es razonable que el cirujano sea capaz de anticipar ni de explicar todos los riesgos o complicaciones. Comprendo también que un resultado indeseable no necesariamente implica un error en ese juicio, por lo que buscando los mejores resultados confío en que el conocimiento y las decisiones del profesional durante el procedimiento o intervención estarán basados sobre los hechos hasta entonces conocidos, buscando siempre mi mayor beneficio.

Me ha explicado que el tratamiento que se va a hacer se efectuará bajo anestesia local, o general en los casos que requieren hospitalización. Su finalidad es bloquear, de forma reversible, la transmisión de los impulsos nerviosos, para poder realizar la intervención sin dolor. Se me ha informado que notaré una sensación de acorchamiento del labio, lengua o de otras zonas de la cara, que va a durar horas, y que normalmente desaparecerá entre dos y cuatro.

Si bien a partir de mis antecedentes personales no se deducen posibles alergias o hipersensibilidad a los componentes de la solución anestésica, ello no excluye la posibilidad de que, a pesar de ser muy improbable, puedan presentarse manifestaciones alérgicas del tipo urticaria, dermatitis de contacto, asma, edema angioneurótico, y en casos extremos shock anafiláctico, que pueden requerir tratamiento urgente. También se me ha explicado que la administración de anestesia local puede provocar, a veces y en el punto de inyección, ulceración de la mucosa y dolor. Asimismo es posible que transitoriamente quede una cierta dificultad en los movimientos de apertura de boca.

Las sustancias que contiene la solución anestésica pueden originar leves alteraciones del pulso y de la tensión arterial. Se me ha informado que, aún en el caso de que no se deduzca ningún tipo de patología cardiovascular de mis antecedentes, la presencia de adrenalina puede favorecer, aunque de forma muy inusual, la aparición de arritmias leves.

Me ha explicado que toda intervención quirúrgica en la boca, aunque de modo infrecuente e incluso impredecible, puede tener riesgos y complicaciones entre las que se incluyen:

- Inflamación.
- Dolor.
- Infección.
- Limitación de la apertura bucal.
- Dehiscencia de la sutura.

- Complicaciones nerviosas: anestesia o hipoestesia del nervio dentario inferior, nervio mentoniano, nervio lingual, nervio infraorbitario; temporal o permanente.
- Fractura ósea.
- Rotura de instrumentos.
- Comunicación oronasal y/u orosinusal.
- Daño a estructuras vecinas (dientes o restauraciones).

He sido informado de:

- Que estas complicaciones generales pueden requerir tratamientos médico-quirúrgicos adicionales y que, raramente, algunas pueden dejar secuelas definitivas.
- El tratamiento quirúrgico de las infecciones odontogénicas se basa en la incisión y drenaje de las cavidades que contengan material infeccioso purulento. Con ello se pretende eliminar un buen número de agentes patógenos y toxinas, mejorar la oxigenación, descomprimir la zona aliviando así la sintomatología dolorosa, proporcionar una vía de inyección directa de agentes químicos antimicrobianos, y dirigir la evacuación del pus hacia una zona favorable disminuyendo el riesgo de progresión hacia espacios cervicofaciales profundos potencialmente peligrosos

Consiento en que se tomen fotografías o registros en otros tipos de soporte audiovisual, antes, durante y después de la intervención quirúrgica, para facilitar el avance del conocimiento científico y la docencia. En todos los casos será resguardada la identidad del/de la paciente.

He comprendido las explicaciones que se me han facilitado, y el facultativo me ha permitido realizar todas las observaciones y me ha aclarado todas las dudas que le he planteado.

Si surgiera cualquier situación inesperada durante la intervención, autorizo a mi especialista a realizar cualquier procedimiento o maniobra que, en su juicio clínico, estime oportuna para mi mejor tratamiento.

También comprendo, que en cualquier momento y sin necesidad de dar ninguna explicación, puedo revocar el consentimiento que ahora presto.

Por ello, me considero en condiciones de ponderar debidamente tanto los riesgos como la utilidad y beneficio que puedo obtener del tratamiento; así pues, manifiesto que estoy satisfecho/a con la información recibida y por ello, Yo **DOY MI CONSENTIMIENTO**, para que se me practique la intervención quirúrgica de .....  
..... bajo anestesia .....

Observaciones .....

Y para que así conste, firmo el presente original después de leído.

En ....., a ..... de ..... de .....

Firma del Paciente y DNI  
(o representante legal)

Firma del Médico/Odontólogo  
Nº Colegiado:



# PROTOCOLO

## EN LÁSER

**Autores:** *Dr. Antoni España Tost\**; *Prof. Dr. José M<sup>a</sup> Martínez González\*\**; *Dra. Cristina Barona Dorado\*\**; *Dr. Fernando Fernández Cáliz\*\**; *Dra. Isabel Leco Berrocal\*\**

*\*Universidad de Barcelona*

*\*\*Universidad Complutense de Madrid*

● Introducción .....	72
● Cirugía de las retenciones dentarias .....	75
● Tracción quirúrgica-ortodóncica de dientes retenidos .....	75
● Cirugía periapical .....	75
● Patología de tejidos blandos .....	76
● Estados cancerizables.....	77
● Cuadro resumen: indicaciones y contraindicaciones del uso del láser .....	77
● Bibliografía .....	78
● Consentimiento Informado .....	80

## ● Introducción

La utilización de la terapéutica láser en el campo de la Cirugía Bucal es un hecho habitual que viene desarrollándose desde hace años. La aparición de nuevos tipos de láser ha hecho que sus aplicaciones se extiendan a todo el campo odontostomatológico. Queremos advertir al lector desde estas líneas, que en estos protocolos sólo encontrará referencia a algunos tipos de láser, dado que otros no tienen aplicación preferente en nuestro campo. Sin embargo, debemos dejar abierta la posibilidad de que en un espacio de tiempo, relativamente corto, pueda haber un incremento tanto en número como en aplicaciones.

### 1. Efectos biológicos

Los efectos biológicos de la acción láser dependen de varios factores. El efecto que la luz láser hará sobre un tejido dependerá de su absorción, es decir, si no es absorbido su efecto será nulo, mientras que si es muy absorbido, la energía de la luz se transformará en otro tipo de energía, efectuando el efecto físico. Los dos principales factores a tener en cuenta son:

- Longitud de onda del láser.
- Características ópticas del tejido.

Evidentemente la cantidad de energía liberada por unidad de tiempo y superficie, denominada *Densidad de potencia*, también será importante en la valoración de los efectos que puede producir una luz láser. La misma cantidad de energía láser, liberada en el mismo espacio de tiempo, tendrá efectos diferentes según la superficie donde la apliquemos.

Los efectos más comunes en la interacción láser materia son:

- Fototérmico.
- Fotomecánico.
- Fotoquímico.
- Fotoeléctrico.

Los láseres de alta potencia usados en Odontología, a excepción del láser de Argón que emite en la franja visible, emiten en la zona infrarroja. Todos ellos basan su acción en el "efecto fototérmico". A pesar de ello, en mayor o en menor grado se suceden todos los efectos, pudiendo obtenerse diferentes tipos de interacción láser tejido:

- Fotocoagulación.
- Ablación fototérmica.
- Ablación fotoquímica.
- Fotodisrupción.
- Interacciones fotoquímicas (no ablativas).

*Según la temperatura que alcance el tejido diana, se producirán diferentes alteraciones:*

Temperatura	Efecto tisular
42-45° C	Hipertermia transitoria
> 65° C	Desecación, desnaturalización proteica y coagulación
70-90° C	Coagulación y fusión tisular
>100° C	Vaporización
>200° C	Carbonización

Del conocimiento de cómo actúa el láser que queramos utilizar, y conociendo cómo podemos controlar el efecto térmico, estableceremos las pautas de tratamiento. Hay que recordar que el efecto térmico derivado del uso de los láseres, puede lesionar estructuras vecinas si no se respetan los parámetros de emisión. El calor es mal disipado por los tejidos vivos, produciéndose un efecto térmico acumulativo. En este aspecto hay longitudes de onda que comportan mayor peligro.

Cuando utilizamos un láser bien absorbido por el agua existente en los tejidos, y en función de la densidad de potencia, podemos conseguir desde un efecto de corte, cuando la superficie de aplicación es mínima, hasta un efecto térmico casi despreciable cuando la superficie de aplicación es máxima.

El efecto de corte, sobre los tejidos vivos, puede ir acompañado de efecto hemostático según la longitud de onda del láser y el tiempo de aplicación. Los vasos que pueden quedar sellados por la acción de los láseres con efecto térmico son los de calibre igual o inferior a 0,5 mm de diámetro. En este aspecto clínicamente podemos observar la normal hemorragia de los tejidos, cuando utilizamos el láser, por ejemplo, de Er: YAG como bisturí.

Cuando utilizamos láseres con marcado efecto térmico para ser utilizados como fotobisturí, no suele ser necesaria la colocación de puntos de sutura. Ello favorece que los fibroblastos se distribuyan libremente siguiendo las líneas propias de tensión del tejido a reparar, disminuyendo el volumen del tejido cicatricial, y consiguiendo cicatrices con alta calidad estética.

Si bien es cierto que con el uso de la mayoría de los láseres de alta potencia se obtienen postoperatorios confortables, no son bien conocidos los mecanismos que intervienen en estos procesos.

### 2. Clasificación de los láseres

#### Láseres de baja potencia:

- As,Ga.
- As,Ga,Al.
- He,Ne.
- DYE.

#### Láseres de alta potencia:

- Argón.
- Diodos.
- Nd:YAG.
- Nd:YAP.
- Er:YAG.
- Er,Cr:YSGG.
- CO<sub>2</sub>.

#### - Láser de Argón

- Medio activo; Gas.
- Visible.
- Longitud de onda: 488 nm. (azul). 514,5 nm. (verde).
- Efecto térmico.

- Transmisión por fibra óptica.
  - Modo continuo. Tren de disparos.
  - Indicaciones: coagulación. Cirugía de lesiones vasculares.
  - Precauciones: es poco absorbido por los tejidos de la cavidad bucal. Es bien absorbido por la hemoglobina, por ello se utiliza en algunas lesiones de origen vascular. Es poco utilizado en cirugía bucal.
- Láser de diodo**
- Medio activo; Semiconductores As,Ga, Al.
  - No visible, infrarrojo cercano.
  - Longitud de onda: 812 nm.
  - Efecto térmico.
  - Transmisión por fibra óptica.
  - Modo continuo. Tren de disparos.
  - Indicaciones (alta potencia): cirugía de tejidos blandos.
  - Precauciones: poco absorbido en superficie. Cuando se utiliza para cortar, se produce un efecto térmico acumulativo en profundidad, que puede producir amplias zonas de desnaturalización térmica. Por ello se debe usar a potencias altas y tiempos de emisión ultracortos, dejando entre disparo y disparo tiempo suficiente para que se produzca la relajación térmica. A potencias máximas de 1W se puede usar en tratamientos endodóncicos y de periodoncia, para obtener una mayor desinfección de la zona irradiada.
- Láser de Nd:YAG**
- Medio activo; Sólido.
  - No visible, infrarrojo cercano.
  - Longitud de onda: 1064 nm.
  - Rayo guía He-Ne de 655 nm.
  - Efecto térmico.
  - Transmisión por fibra óptica.
  - Modo pulsado, superpulsado.
  - Indicaciones: cirugía de lesiones vasculares. Cirugía de tejidos blandos.
  - Precauciones: poco absorbido en superficie. Cuando se utiliza como bisturí, (al igual que con el láser de diodo) se produce un efecto térmico acumulativo en profundidad, que puede producir amplias zonas de desnaturalización térmica. Por ello se debe usar a potencias altas y tiempos de emisión ultracortos, dejando entre disparo y disparo tiempo suficiente para que se enfríen los tejidos. A potencias máximas de 1W se puede usar en tratamientos endodóncicos y de periodoncia, al igual que el láser de diodo, para obtener una mayor desinfección de la zona irradiada.
- Láser de Nd:YAP**
- Medio activo; Sólido.
  - I R cercano.
  - Longitud de onda: 1340 nm.
  - Rayo guía He-Ne de 655 nm.
  - Efecto térmico.
  - Transmisión por fibra óptica.
  - Modo pulsado.
  - Indicaciones: parecido al Nd:YAG
  - Precauciones: posee los mismos inconvenientes que los láseres de diodo y Nd:YAG. Es un láser muy poco utilizado.

- Láser de Er,Cr:YSGG**
- Medio activo; Sólido.
  - Infrarrojo.
  - Longitud de onda: 2780 nm.
  - Escaso efecto térmico.
  - Transmisión por fibra óptica.
  - Modo pulsado.
  - Spray de aire y agua.
  - Indicaciones:
    - \* Cirugía: corte.
    - \* Cirugía ósea: osteotomía. Osteotomía.
  - Precauciones: debido a su poco efecto térmico, no se produce coagulación efectiva en los tejidos cuando se utiliza como fotobisturí.
- Láser de Er:YAG**
- Medio activo; Sólido.
  - Infrarrojo.
  - Longitud de onda: 2940 nm.
  - Rayo guía He-Ne de 655 nm.
  - Casi nulo efecto térmico.
  - Spray de agua.
  - Transmisión por fibra óptica.
  - Modo pulsado.
  - Indicaciones:
    - \* Cirugía: poca coagulación.
    - \* Cirugía ósea: osteotomía. Osteotomía.
  - Precauciones: es el láser que menor efecto térmico produce, por lo tanto se observará hemorragia parecida a la que se produce con el bisturí de lámina fría.
- Láser de CO2**
- Medio activo; Gaseoso.
  - Infrarrojo.
  - Longitud de onda: 10600 nm.
  - Rayo guía He-Ne de 655 nm.
  - Efecto térmico.
  - Transmisión por espejos (brazo articulado) o por tubo de Rodio pulido.
  - Modo continuo. Tren de disparos.
  - Indicaciones:
    - \* Cirugía de tejidos blandos.
    - \* Buena coagulación. Coagula vasos con calibre no superior a 0,5 mm. de diámetro.
    - \* Cirugía de lesiones de origen vírico.
  - Precauciones: a pesar de obtener un campo exangüe cuando se utiliza como fotobisturí, los vasos de calibre superior a 0,5 mm. de diámetro pueden presentar hemorragia. No se debe irradiar la superficie ósea con finalidad de efectuar osteotomía u osteotomía.

### 3. Dosimetría

Existen láseres que emiten en modo continuo y láseres que emiten en modo pulsado. Por regla general los láseres que emiten en modo continuo nos permiten ajustar la potencia (medida en Vatios W). Se puede trabajar en modo tren de disparos. Los láseres que trabajan en modo pulsado, nos permiten ajustar la energía por pulso (medida en milijulios) y el número de pulsos por segundo (medido en Herzios).

#### 4. Formas de aplicación

- a) Directa: en contacto con la zona a tratar mediante el uso de pequeñas fibras. Suelen emplearse para tratamientos en endodoncia, periodoncia y cirugía como serían resecciones de pequeñas tumoraciones de tejidos blandos.
- b) Indirecta: es necesario la existencia de un rayo guía, generalmente de He-Ne, que permite señalar la zona sobre la que el láser va a actuar. Suelen acompañarse de un dispositivo que determina la distancia para que el láser alcance su máxima concentración de energía –aplicación focalizada-. Cuando esta distancia aumenta porque nos alejamos de la zona se habla de aplicación desfocalizada.

Las aplicaciones focalizadas se utilizan para corte de tejidos y las desfocalizadas para barridos o vaporizaciones.

#### 5. Normas de seguridad en el empleo de los láseres

Las normas de seguridad que deben ser observadas tanto por el fabricante, como por el personal sanitario que utiliza unidades emisoras de este tipo de energía, varían muy poco entre los diferentes países y deben ser conocidas y aplicadas para evitar accidentes derivados de su uso.

##### • Europa:

- International Electrotechnical Commission (IEC, 1990). Technical Committee nº76 (TC.76).
- European Organization for Electrotechnical Standardization. European Norm (EN.60825).
- European Organization for Standardization (CEN). International Standards Organization (ISO).

##### • USA:

- Center for Devices and Radiological Health (CDRH).
- Food and Drug Administration (FDA).
- American National Standards Institute (ANSI). Laser Institute of America.
- Norma ANSI Z-136-3. (Apéndice B-12- Odontología).

##### • Clasificación ANSI:

- Clase 1: muy baja potencia ( $\mu$ W). No producen lesión ocular.
- Clase 2: baja potencia (mW). Luz visible. Produce lesión ocular si incide más de 0'25 seg.
- 2a: produce lesión ocular si incide >1 sg.
- Clase 3: potencia media (<0'5 W).
- 3a: produce lesión ocular si incide >0'25 sg. Magnificadores ópticos.
- 3b: siempre lesiona el ojo.
- Clase 4: alta potencia (>0'5W). Lesión ocular. Lesión en piel.

##### • Medidas de seguridad en láseres clase 4:

- Señalización del aparato (etiqueta que indica el tipo de láser).
- Llave de seguridad (para control del usuario de la unidad).
- Autochequeo de la unidad.
- Pedal protegido (para evitar pisadas involuntarias o accidentales).
- Indicador sonoro o luminoso de emisión.
- Señalización en la puerta de entrada.

- Sistema de desconexión adaptado a la puerta.
- Botón para parada de emergencia.

##### • Precauciones ante:

- Lesiones oculares.
- Lesiones de piel y mucosas.
- Inhalación de gases.
- Fuego y explosiones.
- Accidentes eléctricos.

##### • Lesiones oculares:

- El ojo es el órgano humano más fácilmente dañable por un láser.
- Por emisión directa o por un rayo reflejado.
- En todo el personal sanitario y paciente.
- Según la longitud de onda del láser, se pueden producir diferentes tipos de lesiones oculares: 400-1400 nm: córnea y retina.
- La densidad de potencia puede aumentar hasta 100.000 veces.
- Diámetro máximo de 7 mm.
- < 300 nm y >7000 nm: superficie de la córnea y esclerótica.
- 300 - 400 y 1400 - 7000 nm: córnea y cristalino.
- Es obligatorio el uso de gafas (personal y paciente).
- Gafas protectoras; (suministradas por el fabricante).

##### • Características de la lesión según:

- Longitud de onda de la unidad emisora.
- Potencia máxima.
- Diámetro del spot.
- Pulsos.
- Uso de gafas graduadas conjuntamente con las gafas protectoras.

##### • Gafas protectoras:

- Densidad óptica variable para cada longitud de onda.
- Argón: densidad 3. Amarillas.
- Nd YAG: densidad 5. Verde o azul.
- CO<sub>2</sub>: densidad 2. Transparentes.
- Ga As: densidad 3.
- Excímeros: densidad 7.

##### • Lesiones en piel y mucosas:

- Rayos reflejados. (Evitar instrumentos metálicos pulidos).
- Tejidos más allá del tejido diana.
- Láseres visibles e infrarrojos: quemaduras.
- Láseres ultravioletas: ruptura de las uniones moleculares.
- Inhalación de gases: lesiones secundarias. A corto o largo plazo.
- Desprendidos por: efecto térmico del láser. Fugas del aparato láser. Se desprenden al aire fragmentos biocontaminantes en forma de plumas de humo (partículas víricas intactas). Los láseres más absorbidos son los que desprenden más humo.

##### • Precauciones:

- Gabinetes ventilados.
- Buena aspiración.
- Mascarillas.

##### • Fuego y explosiones:

- Evitar sustancias inflamables.
- Cuidado con gases anestésicos: precaución con óxido nítrico.
- Protección de tubos naso o endotraqueales.
- Accidentes eléctricos: no intentar desmontar el aparato láser.

## ● Cirugía de las retenciones dentarias

### 1. Objetivo

Favorecer un postoperatorio más confortable debido a una mejor respuesta de los tejidos blandos.

Realizar la ostectomía sustituyendo a los elementos rotatorios.

### 2. Tipos de láser

Los más indicados son el de CO<sub>2</sub>, Er:YAG, Er,Cr:YSGG y diodo. Todos pueden ser utilizados sobre los tejidos blandos, para realizar la incisión, con las ventajas e inconvenientes que cada uno de ellos conllevan.

La ostectomía debe realizarse con láseres de Er:YAG o de Er,Cr:YSGG. Estos pueden sustituir a la pieza de mano, pero con tiempos quirúrgicos de realización mayores a los convencionales.

### 3. Forma de aplicación

Dirigir el rayo guía sobre la zona de tejidos blandos que se quiere incidir o tejido óseo que se quiere eliminar. Los parámetros de uso pueden variar entre unidades de fabricantes distintos.

Cuando utilizamos láseres con óptica para focalización, obtenemos corte cuando estamos focalizando la energía. Cuando son láseres que actúan a través de fibra óptica, debemos trabajar casi en contacto para obtener la acción de corte.

Si distribuimos la energía sobre una mayor superficie, disminuye la densidad de potencia y se obtienen otros efectos, que pueden variar desde un ligero calentamiento hasta una vaporización del tejido irradiado.

### 4. Cuidados postoperatorios

Se prescribirá antibioterapia convencional, debiendo informarse a los pacientes sobre la posibilidad de consumir antiinflamatorios o analgésicos en función de la evolución. Las pautas sobre medidas de higiene serán las habituales a cualquier cirugía de retenciones dentarias.

## ● Tracción quirúrgico-ortodóncica de dientes retenidos

### 1. Objetivo

Igual que en las retenciones dentarias, favorecer un postoperatorio más confortable debido a una mejor respuesta de los tejidos blandos así como realizar la ostectomía sustituyendo a los elementos rotatorios. Por otro lado, buscar una mayor comodidad a la hora de grabar la superficie

dentaria para el cementado del bracket, evitando el momento crítico de grabado con ácido y posterior lavado de la superficie dentaria.

### 2. Tipos de láser

Al igual que antes, cualquiera de los láseres que existen podrían utilizarse sobre los tejidos blandos, para realizar la incisión, con las ventajas e inconvenientes que conllevan cada uno de ellos.

La ostectomía sólo puede practicarse con el láser Er:YAG o Er,Cr:YSGG.

Si bien se han propuesto diferentes láseres para su utilización en el acondicionamiento del esmalte, como sustitutos del ácido ortofosfórico, en nuestra opinión los más útiles serán el de Er:YAG y el de Er,Cr:YSGG.

### 3. Forma de aplicación

Dirigir el rayo guía sobre la zona de tejidos blandos que se quiere incidir o tejido óseo que se quiere eliminar, siguiendo los parámetros aconsejados para cada tipo de láser.

Para el acondicionamiento del esmalte, los parámetros variarán en función del tipo de unidad que utilicemos. Este parámetro será proporcionado por el fabricante de la unidad.

### 4. Cuidados postoperatorios

En estos casos también se realiza antibioterapia convencional, debiendo informarse a los pacientes sobre la posibilidad de consumir antiinflamatorios o analgésicos en función de la evolución.

Medidas de higiene habituales que se pueden acompañar de clorhexidina, tanto en colutorio como en gel.

## ● Cirugía periapical

### 1. Objetivo

Aprovechar los efectos de ciertos láseres en los diferentes procedimientos seguidos en la cirugía periapical.

### 2. Tipos de láser

Para la incisión se pueden utilizar los láseres de CO<sub>2</sub>, diodo, Er:YAG y Er,Cr:YSGG. Para el legrado periapical pueden utilizarse los mismos láseres, si bien hay que tener en cuenta el efecto térmico que puede producir el láser de CO<sub>2</sub> en proximidad con el hueso y el mal control en profundidad que supone la utilización del láser de diodo. Para la apicectomía los láseres más indicados son el de Er:YAG y Er,Cr:YSGG. Para la confección de la caja apical para la obturación retrógrada no se disponen de aditamentos que permitan su elaboración.

Si bien los láseres comentados poseen un efecto de alta desinfección sobre los tejidos irradiados, este efecto puede ser superado con la utilización de láseres como el Nd:YAG o el de diodo.

### 3. Forma de aplicación

Tanto la incisión como la ostectomía se pueden realizar de forma convencional o con los láseres citados.

Una vez alcanzada la zona periapical, se procederá a la resección apical con fresa de fisura o con el mismo láser. Posteriormente se diseñará la cavidad con puntas de ultrasonidos.

Antes de rellenar la cavidad con cualquiera de los distintos tipos de materiales: amalgama de plata, gutapercha bruñida en frío, Super-EBA, M.T.A., etc..., se puede proceder a irradiar con láser tanto la cavidad ósea como la zona apical del diente, con la finalidad de conseguir un mejor efecto bactericida, utilizando el láser de Nd:YAG a potencia no superior a 1W con movimientos circulares, durante dos minutos, aproximadamente y procurando no permanecer en el mismo sitio, durante la irradiación, para evitar sobrecalentar la zona. Este efecto también puede conseguirse con el láser de diodo.

La irradiación posterior a la colocación del material de obturación retrógrado, podría alterar el sellado.

La aplicación del láser GaAlAs en cirugía endodóntica a baja potencia, disminuye el dolor postoperatorio significativamente.

### 4. Cuidados postoperatorios

Se prescribirá tratamiento con antibióticos, analgésicos y antiinflamatorios, así como la recomendación de seguir una dieta blanda, higiene meticulosa y utilización de gel de clorhexidina local.

Se deben realizar controles radiográficos al mes, tres meses y un año.

Una vez anestesiada la zona a tratar se procederá con el láser a seguir el trazado vertical del frenillo, en dos o tres veces, hasta que la herida adopta una forma lineal. En ese momento, se pasa a utilizar el láser de forma transversal, momento en el cual la herida adopte una forma romboidal. En el caso de los frenillos labiales superiores, habrá que llegar a la zona palatina cuando el frenillo sea de inserción baja. Cuando se trate de un frenillo lingual, habrá que comprobar la correcta movilidad de la lengua, incidiendo sobre la musculatura lingual (m. geniogloso) tanto como sea necesario hasta conseguir la protrusión de la misma.

### Cuidados postoperatorios

En el caso del frenillo labial superior, aconsejamos al paciente que efectúe ejercicios de movilidad labial, durante la primera semana, consistentes en hinchado de carrillos y movilización del labio, en tandas de diez ejercicios diez veces al día.

Para el frenillo lingual, aconsejamos, que realice ejercicios de protrusión lingual, acompañados de interposición de la lengua entre el labio superior e incisivos superiores, así como colocación de la lengua contra el paladar con la boca abierta. También en tandas de diez ejercicios diez veces al día.

Se realizarán lavados con suero fisiológico, colutorios o aplicación de geles de clorhexidina, manteniendo buena higiene. No suele ser necesario utilizar antibióticos o antiinflamatorios, si bien se aconseja un analgésico en las primeras horas del postoperatorio. Es importante informar al paciente del aspecto que va a presentar su herida.

## 2. Tumoraciones y tumores

### Objetivo

Eliminación de tumoraciones y tumores de tejidos blandos permitiendo la cicatrización de la herida por segunda intención, evitando la aparición de cicatrices retráctiles. Se consigue una correcta hemostasia y un postoperatorio confortable.

### Tipos de láser

Se pueden utilizar cualquiera de los láseres comentados anteriormente.

### Forma de aplicación

Se realiza anestesia infiltrativa alrededor de la lesión a tratar. En primer lugar se procede a limitar la lesión rodeándola con el láser de forma focalizada. Con la ayuda de unas pinzas de disección, se desplaza ligeramente la tumoración, permitiendo al láser actuar en forma de corte en la zona de asentamiento de la misma. Una vez que se ha extirpado, se procede al barrido de la zona actuando de forma desfocalizada, coagulando de esta manera los pequeños vasos que puedan sangrar.

En el caso de utilizar láseres como el Er:YAG o el Er,Cr:YSGG, una vez concluida la exéresis, con una gasa se comprimirá ligeramente la zona irradiada hasta controlar la hemorragia.

## Patología de tejidos blandos

### 1. Frenillos y bridas cicatriciales

#### Objetivo

Eliminar los frenillos labiales, linguales, laterales y bridas cicatriciales con fines ortodóncicos, fonatorios, periodontales o protésicos.

#### Tipos de láser

Los láseres aconsejados son CO<sub>2</sub>, Er:YAG, Er,Cr:YSGG y diodo.

#### Forma de aplicación

En el caso del frenillo labial superior hay que recordar que si existe un labio corto deberemos optar por otras técnicas quirúrgicas como la z-plastia.

### Cuidados postoperatorios

Al igual que en el caso de los frenillos, se aconseja el lavado con suero fisiológico y la aplicación de clorhexidina en forma de colutorio, gel o spray.

En función del tamaño de la lesión, se prescribirá tratamiento antibiótico, antiinflamatorio y analgésico. Igualmente, se ha de informar al paciente de la evolución del postoperatorio y del aspecto que presentará la herida en los días siguientes a la intervención.

### 3. Aplicación del láser en tejidos blandos periimplantarios

Uno de los puntos más importantes a tener en cuenta durante la segunda fase de implantes es realizar una correcta manipulación de los tejidos blandos periimplantarios para así obtener un resultado estético adecuado.

La aplicación quirúrgica del láser sobre los tejidos blandos que recubren o rodean el implante ofrece una serie de ventajas: mejor control hemostático, menor trauma de los tejidos duros y blandos, prevención de infecciones locales, disminución del dolor e inflamación postoperatoria y disminución del riesgo de bacteriemia postoperatoria.

El láser aconsejado para este tipo de cirugía, es el láser Er: YAG, a baja potencia para así no afectar la superficie del implante.

El láser Er: YAG puede ser utilizado sin anestesia previa debido a que el trauma quirúrgico es mínimo, y en caso de ser necesaria, será a dosis menores que en pacientes sometidos a una técnica quirúrgica convencional.

### 2. Tipos de láser

Cualquiera de los láseres comentados en otros epígrafes podrían aplicarse, si bien y bajo nuestra experiencia, el láser de CO<sub>2</sub> resulta el más adecuado para estos casos, debiendo utilizarse entre potencias de 6 a 12 vatios en modo ligeramente desfocalizado, para vaporizar la lesión.

### 3. Forma de aplicación

Se anestesiara previamente la zona a tratar procediendo, en caso de extirpación completa, a delimitar la lesión periféricamente con el láser de forma focalizada. Una vez delimitada se eliminará ésta mediante vaporización con el láser de forma desfocalizada.

Existe la posibilidad de eliminar las lesiones en varias fases, dependiendo de la extensión de la lesión y del criterio del profesional.

### 4. Cuidados postoperatorios

Se aconseja el lavado con suero fisiológico y la aplicación de clorhexidina en forma de colutorio, gel o spray.

Al igual que en situaciones anteriores, se prescribirá tratamiento antibiótico, antiinflamatorio y analgésico, sobre todo en casos de lesiones amplias. Igualmente, se ha de informar al paciente de la evolución del postoperatorio y del aspecto que presentará la herida en los días siguientes a la intervención. Actualmente, se viene utilizando durante el postoperatorio tanto de los estados cancerizables, como de las lesiones de tejidos blandos en general, un gel de hialuronato sódico y polivinilpirrolidona, como agente mecánico local protector de las lesiones bucales tratadas con láser.

## ● Estados cancerizables

### 1. Objetivo

Eliminar aquellas lesiones diagnosticadas con biopsia previa y que no han respondido a otros tratamientos.

Existe una clara indicación en los casos donde se presentan alteraciones displásicas o hay una gran extensión lesional.

En nuestro criterio, si bien éste es un tema bastante controvertido en la literatura, sólo aconsejamos la utilización del láser de CO<sub>2</sub> para vaporizar lesiones cancerizables ambulatoriamente, en aquellos casos que se dispone de información histopatológica de la lesión, y siempre y cuando el informe del anatomopatólogo no revele más que una displasia leve o moderada.

En los casos donde se diagnostique por biopsia previa una displasia severa, ante el riesgo de que pueda coexistir algún estadio más avanzado dentro de la misma lesión, aconsejamos recurrir a las técnicas quirúrgicas que poseen más experiencia clínica.

## ● Cuadro resumen: indicaciones y contraindicaciones del uso del láser

El láser no es otra cosa que un instrumento a nuestra disposición, por lo cual a pesar de que pueda estar más o menos indicado su uso en un tratamiento concreto, primero estableceremos el correcto diagnóstico y después valoraremos las posibilidades terapéuticas.

Por ejemplo, si el paciente presenta un frenillo labial superior hipertrófico, debemos valorar cuál es el tratamiento de elección. Si el paciente tiene un labio superior corto, deberemos optar por otras técnicas convencionales como la z-plastia.

En la tabla siguiente exponemos diferentes patologías subsidiarias de ser tratadas con láseres quirúrgicos, con la siguiente lectura:

0 = Contraindicado.	3 = Bastante indicado.
1 = Se puede utilizar.	4 = Muy indicado.
2 = Indicado.	

Patología/Láser	Diodo	Nd:YAG	Er-Cr:YSGG	Er:YAG	CO <sub>2</sub>
Frenillo labial superior	2	1	3	3	4
Frenillo labial inferior	2	1	3	3	4
Frenillo lingual	2	1	3	3	4
Pigmentaciones	3	3	2	2	3
Papilomas de origen vírico	0	0	0	0	4
Papilomas de origen no vírico	2	1	3	3	4
Fibromas	3	1	4	4	4
Diapneusias	3	1	4	4	4
Mucoceles	2	1	3	3	4
Angiofibromas	3	2	3	3	4
Hiperplasias fibrosas	2	1	3	3	4
Épulis telangiectásico	3	2	3	3	4
Épulis fibroso	2	1	3	3	4
Épulis gravídico	3	2	3	3	4
Granuloma periférico de células gigantes	2	1	3	3	4
Piógono	2	1	3	3	4
Épulis Fisurado	2	1	3	3	4
Gingivectomías	1	0	2	2	2
Eliminación del tejido de granulación	1	1	3	3	4
Alargamiento de coronas	1	0	3	3	3
Vestibuloplastia con injerto	0	0	3	4	0
Vestibuloplastia por 2ª intención	1	1	3	3	4
Eliminación de bridas y frenillos	2	1	3	3	4
Exóstosis y torus mandibulares o palatinos	0	0	4	4	0
Angiomas (con cirugía convencional)	3	4	0	0	2
Angiomas solo láser (descartar shunt)	3	4	0	0	3
Cirugía periapical; Legrado apical	1	1	3	3	3
Cirugía periapical; Osteotomía	0	0	4	4	0
Cirugía periapical; Curetaje	2	2	3	3	2
Cirugía periapical; Apicectomía	0	0	4	4	0
Cirugía periapical; Cavity retrógrada	0	0	0	0	0
Implantología; Segundas fases	3	1	4	4	4
Mucositis perimplantaria	3	3	4	4	3
Fenestraciones; Osteotomía	0	0	4	4	0
Dientes incluidos; Osteotomía	0	0	4	4	0
Dientes incluidos; Odontosección	0	0	4	4	0
Lesiones premalignas; leucoplasias sin displasia. Informe A.P. previo	1	1	3	3	4

Resumiendo la anterior tabla, para irradiar tejidos duros sólo utilizaremos los láseres de Er-Cr:YSGG o Er:YAG, por lo que está contraindicado el uso de los láseres de diodo, Nd:YAG y CO<sub>2</sub> con el propósito de efectuar osteotomía, osteotomía y odontosección.

Para irradiar tejidos blandos con la finalidad de cortarlos, prácticamente podremos utilizar cualquiera de ellos, si bien el más indicado sea el de CO<sub>2</sub> seguido de los láseres de Er:YAG, Er-Cr:YSGG, diodo y Nd:YAG en este orden.

Las lesiones vasculares y los angiomas, es donde el láser de Nd:YAG tiene su máxima indicación.

El láser más indicado en tratamientos de tejidos blandos es el láser de CO<sub>2</sub>.

Los láseres de Er:YAG y Er,Cr:YSGG no obtienen campos operatorios exangües, debido al poco efecto térmico que producen en los tejidos adyacentes.

También entendemos como contraindicación la inexperiencia o el desconocimiento de la unidad. Algunos láseres trabajan en modalidad de no contacto, y el cirujano debe desarrollar nuevos recursos manuales para contrarrestar esta ausencia de tacto.

## Bibliografía

- Kreisler MB, Haj HA, Noroozi N, Willershausen B. Efficacy of low level laser therapy in reducing postoperative pain after endodontic surgery- a randomized double blind clinical study. *Int J Oral Maxillofac Surg.* 2004 Jan; 33(1): 38-41.
- Arnabat J, España A, Berini L, Gay C. Erbium: YAG Laser Application in the Second Phase of Implant Surgery: a pilot study in 20 patients. *Int. J. Oral Maxillofac. Implants.* 2003; 18(1): 104-12.
- Ishikawa I, Sasaki KM, Aoki A, Watanabe H. Effects of Er: YAG laser on periodontal therapy. *J Int Acad Periodontol.* 2003 Jan; 5(1): 23-8.
- Bornstein MM, Suter VG, Stauffer E, Buser D. The CO2 laser in stomatology. Part 1. *Schweiz Monatsschr Zahnmed.* 2003; 113(7): 766-85.
- Ishii J, Fujita K, Komori T. Laser surgery as a treatment for oral leukoplakia. *Oral Oncol.* 2003 Dec; 39(8): 759-69.
- Bornstein MM, Suter VG, Stauffer E, Buser D. The CO2 laser in stomatology. Part 2. *Schweiz Monatsschr Zahnmed.* 2003; 113(7): 766-85.
- Stabholz A, Zeltser R; Sela M, Peretz B, Moshonov J, Ziskind D, Stal A. The use of lasers in dentistry: principles of ope-



ration and clinical applications. *Compend Contin Educ Dent.* 2003 Dec; 24(12): 935-48; quiz 949.

- Thomson PJ, Wylie J. Interventional laser surgery : an effective surgical and diagnostic tool in oral precancer management. *Int J Oral Maxillofac Surg.* 2002 Apr ; 31(2): 145-53.
- Smith T. Gelclair: Managing the symptoms of oral mucositis. *Hosp, Med.* 2001 Oct;62(10):623-6.
- Lodi G, Sardella A, Bez C, Demarosi F, Carrassi A. Interventions for treating oral leukoplakia. *Cochrane Database Syst. Rev.* 2001; (4): CD001829.
- Gooris PJ, Roodenburg JL, Vermey A, Naute JM. Carbon dioxide laser evaporation of leukoplakia of the lower lip a retrospective evaluation. *Oral Oncol.* 1999 Sep; 35(5): 490-5.
- Schoelch ML, Sekandari N, Regezi JA, Silverman S Jr. Laser management of oral leukoplakias: a follow- up study of patients. *Laryngoscope.* 1999 Jun; 109(6): 949-53.
- White JM, Chaudhry SI, Kudler JJ, Sekandari N, Schoelch ML, Silverman S Jr. Nd: YAG and CO2 laser therapy of oral mucosal lesions. *J Clin Laser Mes Surg.* 1998 Dec; 16(6): 299-304.
- España A, Velasco V, Gay C, Berini A, Arnabat J. Aplicaciones del Láser de CO<sub>2</sub> en Odontología. Ed. Ergón. Madrid, 1995.

## CONSENTIMIENTO INFORMADO PARA LA CIRUGÍA BUCAL CON TECNOLOGÍA LÁSER

Para satisfacción de los **DERECHOS DEL PACIENTE**, como instrumento favorecedor del correcto uso de los Procedimientos Terapéuticos y Diagnósticos, y en cumplimiento de la Ley General de Sanidad y la ley 41/2002:

Yo D/D<sup>a</sup>..... como paciente

o D/D<sup>a</sup>..... como su representante legal en pleno uso de mis facultades, libre y voluntariamente,

### DECLARO:

Que el/la Dr/Dra .....

Me ha explicado, en términos asequibles, la naturaleza exacta de la intervención o procedimiento que se me va a realizar y su necesidad. He tenido la oportunidad de discutir con el facultativo cómo se va a efectuar, su propósito, las alternativas razonables, las posibles consecuencias de no hacer este tratamiento y todos los riesgos y posibles complicaciones que de él puedan derivarse.

Comprendo que la práctica de la Cirugía Bucal no es una ciencia exacta, y que pretende solucionar una patología diagnosticada gracias a los hechos observados o comprobados hasta este momento; por tanto no es razonable que el cirujano sea capaz de anticipar ni de explicar todos los riesgos o complicaciones. Comprendo también que un resultado indeseable no necesariamente implica un error en ese juicio, por lo que buscando los mejores resultados confío en que el conocimiento y las decisiones del profesional durante el procedimiento o intervención estarán basados sobre los hechos hasta entonces conocidos, buscando siempre mi mayor beneficio.

Me ha explicado que el tratamiento que se va a hacer se efectuará bajo anestesia local, o general en los casos que requieren hospitalización. Su finalidad es bloquear, de forma reversible, la transmisión de los impulsos nerviosos, para poder realizar la intervención sin dolor. Se me ha informado que notaré una sensación de acorchamiento del labio, lengua o de otras zonas de la cara, que va a durar horas, y que normalmente desaparecerá entre dos y cuatro.

Si bien a partir de mis antecedentes personales no se deducen posibles alergias o hipersensibilidad a los componentes de la solución anestésica, ello no excluye la posibilidad de que, a pesar de ser muy improbable, puedan presentarse manifestaciones alérgicas del tipo urticaria, dermatitis de contacto, asma, edema angioneurótico y, en casos extremos, shock anafiláctico, que pueden requerir tratamiento urgente. También se me ha explicado que la administración de anestesia local puede provocar, a veces y en el punto de inyección, ulceración de la mucosa y dolor. Asimismo es posible que transitoriamente quede una cierta dificultad en los movimientos de apertura de boca.

Las sustancias que contiene la solución anestésica pueden originar leves alteraciones del pulso y de la tensión arterial. Se me ha informado que, aún en el caso de que no se deduzca ningún tipo de patología cardiovascular de mis antecedentes, la presencia de adrenalina puede favorecer, aunque de forma muy inusual, la aparición de arritmias leves.

Me ha explicado que toda intervención quirúrgica en la boca, aunque de modo infrecuente e incluso impredecible, puede tener riesgos y complicaciones entre las que se incluyen:

- Inflamación.
- Dolor.
- Infección.
- Limitación de la apertura bucal.
- Dehiscencia de la sutura.
- Complicaciones nerviosas: anestesia o hipoestesia del nervio dentario inferior, nervio mentoniano, nervio lingual, nervio infraorbitario; temporal o permanente.

- Fractura ósea.
- Rotura de instrumentos.
- Comunicación oronasal y/u orosinusal.
- Daño a estructuras vecinas (dientes o restauraciones).

He sido informado de:

- Que estas complicaciones generales pueden requerir tratamientos médico-quirúrgicos adicionales y que, raramente, algunas pueden dejar secuelas definitivas.
- Es obligatorio el uso de gafas protectoras en todo el personal sanitario y pacientes, para evitar daños oculares por los rayos del láser.
- El tratamiento con láser ofrece algunas ventajas terapéuticas atribuibles a sus efectos sobre los tejidos dentarios, peridentarios y blandos; como principales propiedades, destacan la capacidad de corte prescindiendo del bisturí frío convencional, la hemostasia al sellar los vasos de pequeño calibre reduciendo significativamente el sangrado y sus propiedades analgésicas-antiinflamatorias al sellar las terminaciones nerviosas. A pesar de ello las intervenciones con láser no quedan exentas de susceptibilidad ante diversas complicaciones, propias de cualquier intervención quirúrgica en la boca, destacando como aquellas con mayor frecuencia de aparición las siguientes:
  - Fractura de instrumentos quirúrgicos durante la intervención.
  - Infección del lecho intervenido.
  - Lesiones accidentales en la vecindad del área intervenida por afectación de los tejidos circundantes por el haz de luz láser.

Consiento en que se tomen fotografías o registros en otros tipos de soporte audiovisual, antes, durante y después de la intervención quirúrgica, para facilitar el avance del conocimiento científico y la docencia. En todos los casos será resguardada la identidad del/de la paciente.

He comprendido las explicaciones que se me han facilitado, y el facultativo me ha permitido realizar todas las observaciones y me ha aclarado todas las dudas que le he planteado.

Si surgiera cualquier situación inesperada durante la intervención, autorizo a mi especialista a realizar cualquier procedimiento o maniobra que, en su juicio clínico, estime oportuna para mi mejor tratamiento.

También comprendo, que en cualquier momento y sin necesidad de dar ninguna explicación, puedo revocar el consentimiento que ahora presto.

Por ello, me considero en condiciones de ponderar debidamente tanto los riesgos como la utilidad y beneficio que puedo obtener del tratamiento; así pues, manifiesto que estoy satisfecho/a con la información recibida y por ello, Yo **DOY MI CONSENTIMIENTO**, para que se me practique la intervención quirúrgica de .....  
..... bajo anestesia .....

Observaciones .....

Y para que así conste, firmo el presente original después de leído.

En ..... , a ..... de ..... de .....

Firma del Paciente y DNI  
(o representante legal)

Firma del Médico/Odontólogo  
Nº Colegiado:

2005

# PROTOCOLO

## DE TÉCNICAS DE CIRUGÍA BUCAL EN RELACIÓN CON LA ORTODONCIA

*Autores: Prof. Dr. José María Suárez Quintanilla; Prof. Dr. Antonio Aguado Santos; Prof. Dr. Abel García García; Prof. Dr. Juan Manuel Seoane Lestón; Dr. José Balboa Gómez; Prof. Dr. David Suárez Quintanilla; Dra. Mayte Abeleira Pazos; Dra. Elvira Crespo Vázquez; Dr. Juan Carlos Pérez Varela; Dr. Hugo Rui Franco Basteiro; Dr. Pedro Guitián Lema; Dra. María Marín Díaz; Dra. Pilar Gándara Vila; Dr. Manuel Somoza Marín.*  
*Universidad de Santiago de Compostela*

● Introducción .....	84
● Alveolotomía conductora .....	84
● Fenestración y tracción ortodóncica .....	84
● Osteotomía segmentaria.....	85
● Enderezamiento dentario .....	85
● Erupción lenta forzada asistida por la cirugía bucal .....	86
● Bibliografía .....	86
● Consentimiento Informado .....	87

## ● **Introducción**

En esta parte del protocolo de cirugía y ortodoncia se presentan y discuten las técnicas quirúrgicas que adquieren todo su sentido en conjunción con tratamientos ortodóncicos más o menos simultáneos o complementarios, lo que ha dado lugar a que se engloben dentro de la denominación de tratamientos quirúrgico-ortodóncicos.

## ● **Alveolotomía conductora**

### **1. Definición**

Técnica quirúrgica que permite la exposición de la corona dentaria de un diente incluído, previa eliminación del obstáculo que interfiere el proceso eruptivo.

### **2. Ventajas**

- Se respeta el poder eruptivo del diente (gubernaculum dentis).
- Facilita la erupción dentaria sin tracción ortodóncica directa.
- Mínimas consecuencias periodontales.

### **3. Inconvenientes**

- Sólo se encuentra indicada en inclusiones leves de dientes con ápice abierto, y sin alteraciones de la dirección eruptiva.
- No siempre es predecible.

### **4. Recogida de datos clínicos**

- Evaluación clínica.
- Características de la inclusión.
- Edad.
- Potencial eruptivo.
- Nivel de calcificación radicular.
- Tipo de obstáculo (mecánico, óseo, otros...).
- Biotipo periodontal y óseo.
- Pruebas complementarias.
- Estudio radiográfico:
  - Ortopantomografía.
  - Serie periapical (regla de Clark).
  - Oclusal.
- Análisis de modelos.

### **5. Tratamiento**

- Técnica anestésica.
- Colgajo mucoperióstico.
- Ostectomía.
- Exéresis del obstáculo mucoso, óseo o tumoral.
- Reposición del colgajo y sutura.

### **6. Recursos necesarios**

- Equipo quirúrgico básico.
- Técnica quirúrgica: 25 minutos.

- Duración del tratamiento: variable en función del tipo de obstáculo y del potencial eruptivo.
- Nivel de dificultad: (\*).

## ● **Fenestración y tracción ortodóncica**

### **1. Definición**

Técnica quirúrgica combinada que permite la exposición de la corona clínica del diente incluído con el objetivo de cementar un medio de tracción sobre el que se aplicarán fuerzas ortodóncicas.

### **2. Ventajas**

- Permite colocar en la arcada dientes con importancia estética y funcional.
- Es un procedimiento predecible en la mayor parte de los casos.
- El diagnóstico radiológico permite establecer el grado de predictibilidad.

### **3. Inconvenientes**

- Pueden existir complicaciones periodontales asociadas.
- Es un tratamiento largo y costoso para el profesional y el paciente.
- Existe la posibilidad de pérdida de anclaje de los dispositivos cementados de tracción ortodóncica.

### **4. Recogida de datos clínicos**

- Evaluación clínica.
- Posición de la inclusión con respecto a los tres planos del espacio.
- Relación con los dientes vecinos y estructuras óseas.
- Orientación y situación de la corona y el ápice.
- Presencia de patología asociada.
- Relieves a nivel de las mucosas palatina, vestibular y lingual.
- Desplazamientos de dientes adyacentes.
- Análisis clínicos de los métodos cefalométricos empleados en el diagnóstico.
- Pruebas complementarias.
- Evaluación médica del paciente.
- Estudio radiográfico:
  - Ortopantomografía.
  - Serie periapical.
  - Proyección oclusal.
  - Proyecciones especiales.
- Métodos cefalométricos.
- Análisis de modelos.
- Determinaciones básicas del estudio radiográfico.
- Distancia entre el diente incluído y el proceso alveolar.
- Localización y posición del diente.
- Localización submucosa o profunda.
- Existencia de patología asociada a la inclusión.
- Estructura y densidad ósea del hueso alveolar circundante a la inclusión.

## 5. Tratamiento

Técnica anestésica.

Incisión.

Colgajo de espesor total.

Ostectomía y exposición de la corona del diente.

- Abordaje palatino:
  - Tracción submucosa: colocación del medio de tracción ortodóncica y reposición del colgajo.
  - Tracción extramucosa: preparación de la ventana mucosa, colocación del medio de tracción inmediata o a los siete días postcirugía, reposición del colgajo y colocación de cemento quirúrgico (opcional).

\* Abordaje Vestibular:

- Tracción Submucosa: colocación del medio de tracción ortodóncica y reposición del colgajo.
- Tracción Extramucosa: colgajo de translación apical o lateral y colocación del medio de tracción ortodóncica.

Retirada de las suturas a los siete días.

## 6. Recursos necesarios

- Equipo quirúrgico básico.
- Duración de la técnica quirúrgica: 20-45 minutos.
- Duración del tratamiento: variable en función del tipo de inclusión y de las limitaciones que puedan surgir en el movimiento ortodóncico.
- Nivel de dificultad: (\*\*).
- Aditamentos de tracción: aditamentos específicos de ortodoncia: botones, brackets, ligaduras, mini implantes, etc.
- Tratamiento Multidisciplinar: Cirugía Bucal-Ortodoncia.

## Osteotomía segmentaria

### 1. Definición

Técnica quirúrgica indicada en todos aquellos casos en los que cualquier otra técnica quirúrgica resulta inviable. Puede convertirse en la única opción terapéutica alternativa a la exodoncia del diente.

### 2. Tratamiento

- Técnica anestésica.
- Tunelización del colgajo mucoperióstico.
- Ostectomía supraapical y perirradicular.
- Conservación de 2 – 3 mm de hueso alveolar.
- Ostectomía dirigida (opcional).
- Distracción osteogénica.
- Colocación de medios de fijación y estabilización.
- Colocación de material de osteosíntesis.
- Sutura.

## 3. Recursos necesarios

- Equipo quirúrgico especializado.
- Material de osteosíntesis.
- Técnica quirúrgica: 60-90 minutos.
- Duración del tratamiento: variable en función del tipo y posición de la inclusión.
- Nivel de dificultad: (\*\*\*\*).

## Enderezamiento dentario

### 1. Definición

Técnica quirúrgica combinada que permite el enderezamiento de dientes estratégicos para la colocación de una prótesis. Este enderezamiento preprotésico permite mejorar las relaciones oclusales del diente y disminuir los riesgos periodontales aumentando la inserción clínica del diente.

### 2. Ventajas

- Recuperar la posición normal en dientes estratégicos.
- Se evitan lesiones periodontales en los dientes próximos.

### 3. Inconvenientes

- Puede favorecer lesiones periodontales a largo plazo.
- No debe ser utilizado como procedimiento alternativo a otras terapéuticas.

### 4. Recogida de datos clínicos

- Evaluación clínica.
- Biotipo periodontal y nivel de cresta alveolar.
- Grado de inclinación del diente.
- Longitud y características radiculares.
- Características oclusales.
- Pruebas complementarias.
- Estudio radiográfico:
  - a. Ortopantomografía.
  - b. Serie periapical.
  - c. Oclusal.
- Análisis de modelos.
- Encerado diagnóstico.

### 5. Tratamiento

- Técnica anestésica.
- Colgajo mucoperióstico y cirugía ósea.
- Colocación del anclaje ortodóncico.
- Técnicas quirúrgicas complementarias.
- Reposición del colgajo y sutura.

### 6. Recursos necesarios

- Equipo quirúrgico básico.
- Técnica quirúrgica: 30 minutos.
- Duración del tratamiento: 3 meses.
- Nivel de dificultad: (\*).
- Tratamiento Multidisciplinar: Cirugía Bucal-Ortodoncia.

## ● Erupción lenta forzada asistida por la cirugía bucal

### 1. Definición

Técnica quirúrgica que permite la extrusión dirigida de un diente a su posición en la arcada dentaria. Esta técnica debe siempre asociarse a un alargamiento coronario posterior para permitir la adaptación de los tejidos blandos. La erupción lenta forzada debe movilizar al diente acompañado de toda su integridad periodontal, es decir, el hueso y tejidos blandos de soporte.

### 2. Ventajas

- Permite conservar dientes estratégicos para su posterior reconstrucción.
- Se preserva la estética y características gingivales de los dientes adyacentes.
- La eliminación ósea no afecta a los dientes adyacentes, siendo un procedimiento muy bien tolerado por los pacientes.

### 3. Inconvenientes

- Sus resultados no siempre son predecibles.
- No se debe realizar cuando quedan pocos dientes remanentes a nivel de la arcada.
- Es un tratamiento prolongado con alto coste paciente/profesional.

### 4. Recogida de datos clínicos

- Evaluación clínica.
- Biotipo periodontal y nivel de cresta alveolar.
- Evaluación de la arquitectura gingival y línea de la sonrisa.
- Extensión apical de la fractura, tipo de caries o reabsorción radicular..., etc.
- Longitud y forma radicular del diente y dientes adyacentes.
- Estado y valoración periodontal.
- Pruebas complementarias.
- Estudio Radiográfico:
  - a. Ortopantomografía.
  - b. Serie periapical.
  - c. Oclusal.
- Set-up diagnóstico.
- Encerado diagnóstico.

### 5. Tratamiento

- Tratamiento ortodóncico opcional previo para la apertura de espacio.
- Colgajo mucoperiostico y cirugía ósea de acceso.
- Colocación del medio de tracción con desplazamientos no superiores a 1 mm/mes.
- Regularización de los tejidos blandos.
- Reposición del colgajo y sutura.
- Alargamiento coronario a bisel externo.

### 6. Recursos necesarios

- Equipo quirúrgico básico.
- Técnica quirúrgica: 30 minutos.
- Duración del tratamiento: 4 meses.
- Nivel de dificultad: (\*\*).
- Tratamiento multidisciplinar: Cirugía Bucal-Ortodoncia-Periodoncia.

## ● Bibliografía

- Foley J. Surgical removal of supernumerary teeth and the fate of incisor eruption. *Eur J Paediatr Dent.* 2004 Mar; 5(1):35-40.
- Villat C, Matchou P, Naulin-Ifi C. Multidisciplinary approach to the immediate esthetic repair and long term treatment of an oblique crown-root fracture. *Dent Traumatol.* 2004 Feb;20(1):56-60.
- Schwartz-Arad D, Levin L, Ashkenazi M. Treatment options of untreatable anterior maxillary teeth for future use of dental implants. *Implant Dent.* 2004 Mar;13(1):11-19.
- Ju YR, Tsai AH, Wu Yj, Pan WL. Surgical intervention of mucosal fenestration in a maxillary premolar: a case report. *Quintessence Int.* 2004 Feb; 35(2):125-8.
- Ibricevic H, Al-Mesad S, Mustagrudic D, Al-Zohejry N. Supernumerary teeth causing impaction of permanent maxillary incisors. Considerations of treatment. *J Clin Pediatr Dent.* 2003 Summer; 27(4):327-32.
- Macías E, de Carlos F, Cobo J. Posttraumatic impaction of both maxillary central incisors. *Am J Orthod Dentofacial Orthop.* 2003 Sep; 124(3):331-8.
- Warford JH Jr, Grandhi RK, Tira DE. Prediction of maxillary canine impaction using sectors and angular measurements. *Am J Orthod Dentofacial Orthop.* 2003 Dec; 124(6):651-5.
- Jarjoura K, Crespo P, Fine JB. Maxillary canine impactions: orthodontic and surgical management. *Compend Contin Educ Dent.* 2002 Jan; 23(1):23-6,28,30-1 passim; quiz 40.
- Giancotti A, Grazzini F, De Dominics F, Romanini G, Arcuri C. Multidisciplinary evaluation and clinical management of mesiodens. *J Clin Pediatr Dent.* 2002 Spring; 26(3):233-7.
- Jang KT, Kim JW, Lee SH, Kim CC, Hahn SH, Garcia-Godoy F. Reposition of intruded permanent incisors by a combination of surgical and orthodontic approach: a case report. *J Clin Pediatr Dent.* 2002 Summer;26(4):341-5.
- Valerio S, Crescini A, Pizzi S. Hard and soft tissue management for the restoration of traumatized anterior teeth. *Pract Periodontics Aesthet Dent.* 2000 Mar;12(2):143-50.



### CONSENTIMIENTO INFORMADO PARA LA REALIZACIÓN DE TÉCNICAS DE CIRUGÍA BUCAL EN RELACIÓN CON LA ORTODONCIA

Para satisfacción de los **DERECHOS DEL PACIENTE**, como instrumento favorecedor del correcto uso de los Procedimientos Terapéuticos y Diagnósticos, y en cumplimiento de la Ley General de Sanidad y la ley 41/2002:

Yo D/D<sup>a</sup>..... como paciente

o D/D<sup>a</sup>..... como su representante legal en pleno uso de mis facultades, libre y voluntariamente,

#### DECLARO:

Que el/la Dr/Dra .....

Me ha explicado, en términos asequibles, la naturaleza exacta de la intervención o procedimiento que se me va a realizar y su necesidad. He tenido la oportunidad de discutir con el facultativo cómo se va a efectuar, su propósito, las alternativas razonables, las posibles consecuencias de no hacer este tratamiento y todos los riesgos y posibles complicaciones que de él puedan derivarse.

Comprendo que la práctica de la Cirugía Bucal no es una ciencia exacta, y que pretende solucionar una patología diagnosticada gracias a los hechos observados o comprobados hasta este momento; por tanto no es razonable que el cirujano sea capaz de anticipar ni de explicar todos los riesgos o complicaciones. Comprendo también que un resultado indeseable no necesariamente implica un error en ese juicio, por lo que buscando los mejores resultados confío en que el conocimiento y las decisiones del profesional durante el procedimiento o intervención estarán basados sobre los hechos hasta entonces conocidos, buscando siempre mi mayor beneficio.

Me ha explicado que el tratamiento que se va a hacer se efectuará bajo anestesia local, o general en los casos que requieren hospitalización. Su finalidad es bloquear, de forma reversible, la transmisión de los impulsos nerviosos, para poder realizar la intervención sin dolor. Se me ha informado que notaré una sensación de acorchamiento del labio, lengua o de otras zonas de la cara, que va a durar horas, y que normalmente desaparecerá entre dos y cuatro.

Si bien a partir de mis antecedentes personales no se deducen posibles alergias o hipersensibilidad a los componentes de la solución anestésica, ello no excluye la posibilidad de que, a pesar de ser muy improbable, puedan presentarse manifestaciones alérgicas del tipo urticaria, dermatitis de contacto, asma, edema angioneurótico, y en casos extremos shock anafiláctico, que pueden requerir tratamiento urgente. También se me ha explicado que la administración de anestesia local puede provocar, a veces y en el punto de inyección, ulceración de la mucosa y dolor. Asimismo es posible que transitoriamente quede una cierta dificultad en los movimientos de apertura de boca.

Las sustancias que contiene la solución anestésica pueden originar leves alteraciones del pulso y de la tensión arterial. Se me ha informado que, aún en el caso de que no se deduzca ningún tipo de patología cardiovascular de mis antecedentes, la presencia de adrenalina puede favorecer, aunque de forma muy inusual, la aparición de arritmias leves.

Me ha explicado que toda intervención quirúrgica en la boca, aunque de modo infrecuente e incluso impredecible, puede tener riesgos y complicaciones entre las que se incluyen:

- Inflamación.
- Dolor.
- Infección.
- Limitación de la apertura bucal.
- Dehiscencia de la sutura.
- Complicaciones nerviosas: anestesia o hipoestesia del nervio dentario inferior, nervio mentoniano, nervio lingual, nervio infraorbitario; temporal o permanente.

- Fractura ósea.
- Rotura de instrumentos.
- Comunicación oronasal y/u orosinusal.
- Daño a estructuras vecinas (dientes o restauraciones).

He sido informado de:

- Que estas complicaciones generales pueden requerir tratamientos médico-quirúrgicos adicionales y que, raramente, algunas pueden dejar secuelas definitivas.
- Que el propósito principal de la intervención es corregir la posición anómala de los dientes o maxilares, para obtener una correcta función masticatoria así como la mejora estética, o para optimizar una reposición dentaria mediante prótesis. Que este tratamiento multidisciplinar, puede prolongarse en el tiempo, lo que no depende de la técnica empleada ni de su correcta realización, sino de factores generalmente biológicos, o de la respuesta de mi organismo a las fuerzas aplicadas a los maxilares y a los dientes, totalmente impredecibles, y que durante todo ese tiempo debo extremar las medidas de higiene oral para evitar consecuencias la aparición de caries y/o alteraciones periodontales. También se me ha explicado que, aunque infrecuentemente y con independencia de la técnica empleada en el procedimiento y de su correcta realización, pueden aparecer, tanto durante el tratamiento como al finalizarlo, complicaciones periodontales, reabsorciones radiculares, y recidivas del tratamiento, así como la posibilidad de necesitar de por vida, un aditamento protésico tipo arco lingual o palatino, que sirva de elemento de retención ortodóncica y evite complicaciones de tipo recidiva.

Consiento en que se tomen fotografías o registros en otros tipos de soporte audiovisual, antes, durante y después de la intervención quirúrgica, para facilitar el avance del conocimiento científico y la docencia. En todos los casos será resguardada la identidad del/de la paciente.

He comprendido las explicaciones que se me han facilitado, y el facultativo me ha permitido realizar todas las observaciones y me ha aclarado todas las dudas que le he planteado.

Si surgiera cualquier situación inesperada durante la intervención, autorizo a mi especialista a realizar cualquier procedimiento o maniobra que, en su juicio clínico, estime oportuna para mi mejor tratamiento.

También comprendo, que en cualquier momento y sin necesidad de dar ninguna explicación, puedo revocar el consentimiento que ahora presto.

Por ello, me considero en condiciones de ponderar debidamente tanto los riesgos como la utilidad y beneficio que puedo obtener del tratamiento; así pues, manifiesto que estoy satisfecho/a con la información recibida y por ello, Yo **DOY MI CONSENTIMIENTO**, para que se me practique la intervención quirúrgica de .....  
 ..... bajo anestesia .....

Observaciones .....

Y para que así conste, firmo el presente original después de leído.

En ..... , a ..... de ..... de .....

Firma del Paciente y DNI  
(o representante legal)

Firma del Médico/Odontólogo  
Nº Colegiado:

# PROTOCOLO

## EN PATOLOGÍA QUIRÚRGICA DE LA MUCOSA ORAL

*Autores: Prof. Dr. Juan Ángel Vilaplana Gómez  
Universidad de Murcia*

● Introducción .....	90
● Definiciones .....	90
● Recogida de datos clínicos .....	90
● Plan de actuación .....	91
● Bibliografía .....	97
● Consentimiento Informado .....	98

## ● Introducción

La mucosa oral es una membrana epitelio-conectiva de coloración rosada brillante con tonalidades distintas según la zona topográfica, que constituye el revestimiento interno de la cavidad oral, siendo una estructura anatómica extraordinariamente compleja dividida en dos regiones o áreas (una externa o vestíbulo oral limitado, en su porción exterior, por los labios y las mejillas y otra interna delimitada del vestíbulo oral por las estructuras alveolares, que albergan dientes y encías, donde tienen lugar diversas funciones orgánicas como: secreción, masticación, absorción, deglución, protección, barrera defensiva, sensorial y termorreguladora).

Estructuralmente la mucosa oral está constituida por una *porción epitelial* (epitelio estratificado de tipo escamoso que experimenta una constante renovación a partir de células epiteliales germinales), y una *porción conectiva* (corion mucoso o lámina propia), el corion mucoso consta de una capa conectiva superficial o corion papilar de fibras colágenas finas dispuestas de forma laxa y una capa profunda o corion reticular de fibras colágenas gruesas dispuestas de forma paralela, entre ambos componentes existe una membrana basal.

## ● Definiciones

### a) Definición del área clínica que se va a protocolizar

Detección y diagnóstico precoz

#### Manejo, seguimiento y control de las lesiones:

- Diferenciar las lesiones tumorales benignas de las lesiones malignas.
- Poder realizar el tratamiento quirúrgico adecuado.
- Apreciar los cambios que puedan producirse.

### b) Definir la población diana

Las lesiones de los tejidos blandos orales presentan un conjunto heterogéneo de patología debido a la diversidad de tejidos presentes en la estructura bucal. Por ello el objetivo es aplicar el protocolo a toda la población sin criterios de exclusión.

### c) Definir los procedimientos que se van a protocolizar

#### ¿Qué es lo que se va hacer?

Identificar, clasificar y describir el tratamiento a realizar. Las lesiones elementales de la mucosa oral las clasificamos en:

#### MACROSCÓPICAS

- PRIMITIVAS:
  - De consistencia sólida:
    - \* Mácúla.

- \* Pápula.
- \* Tubérculo .
- \* Nódulo.
- \* Goma.
- \* Tumor.
- De consistencia líquida:
  - \* Vesícula.
  - \* Ampolla.
  - \* Fístula.
  - \* Quiste.

#### • SECUNDARIAS:

- Solución de continuidad.
- Secuelas de procesos previos.
- Destinadas a desprenderse.

#### MICROSCÓPICAS

- Hiperqueratosis.
- Atrofia.
- Hipertrofia.
- Hiperplasia.
- Hipergranulosis.
- Acantosis.
- Papilomatosis.
- Espongiosis.
- Exocitosis.

Las diferentes opciones terapéuticas se pueden categorizar en tratamiento médico, cirugía, radiación, cirugía y radioterapia, quimioterapia sola o como auxiliar de la cirugía y radioterapia paliativa sintomática.

## ● Recogida de datos clínicos

### a) Datos subjetivos: ¿Qué información hay que recoger del paciente?

Los datos subjetivos son los síntomas que sólo el paciente percibe y nos proporcionan un diagnóstico de sospecha.

Deberá responder a las siguientes preguntas:

- El motivo de consulta.
- Fecha de comienzo de la enfermedad.
- La forma de comienzo (aguda, insidiosa).
- Curso de la enfermedad (crónica, aguda a brotes).
- Situación actual.

### b) Datos objetivos: ¿Qué pruebas complementarias y/o exploraciones hay que realizar en el paciente?

Los datos objetivos son los síntomas que observa el clínico al llevar a cabo una exploración exhaustiva y sistemática, proporcionándonos un diagnóstico de presunción o provisional.

La O.M.S. en su manual de la mucosa oral recomienda una técnica de exploración sistemática para evitar el riesgo de pasar por alto alguna localización.

Realizaremos:

- Inspección.
- Palpación.
- Punción.
- Olfacción.
- Diascopia.
- Dermatoscopia.
- Fluorescencia.

## PRUEBAS COMPLEMENTARIAS

### Técnicas de imagen

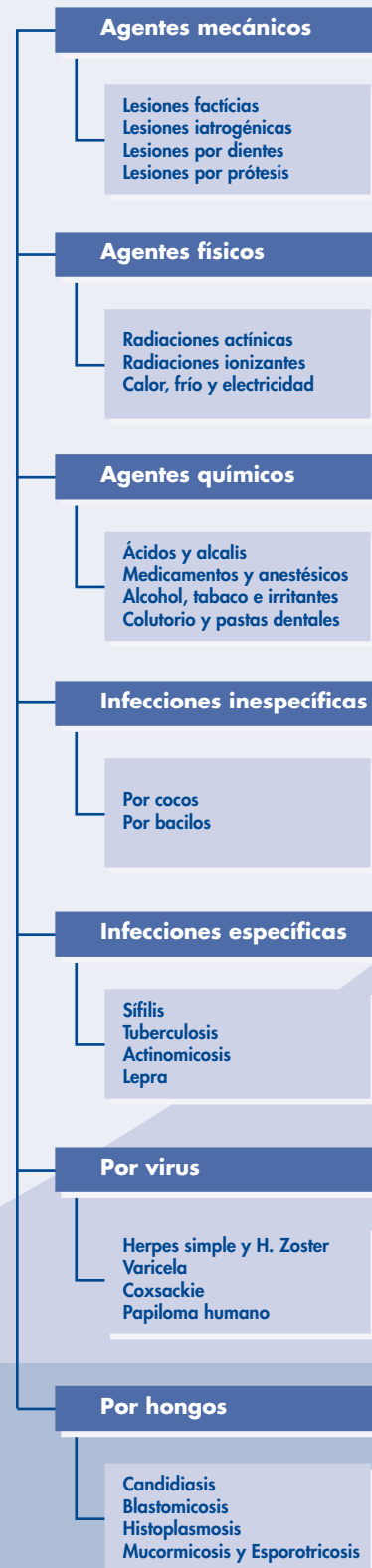- Técnicas radiográficas
  - Intraorales:
    - \* Periapicales.
    - \* Aleta de mordida.
    - \* Oclusales.
  - Extraorales:
    - \* Frontales.
    - \* Laterales.
    - \* Verticales.
    - \* Panorámicas.
  - Especiales:
    - \* De contraste.
    - \* Gammagrafía o escintografía.
    - \* Tomografía computerizada.
- Técnicas no ionizantes:
  - Resonancia magnética.
  - Ecografía.
  - Termografía.
- Determinaciones analíticas:
  - De sangre.
  - De orina.
  - Otras.
- Exámenes bacteriológicos.
- Exámenes genéticos.
- Métodos para el estudio patológico.
  - Biopsia:
    - \* Incisional.
    - \* Escisional.
  - Examen citológico.

## Plan de actuación

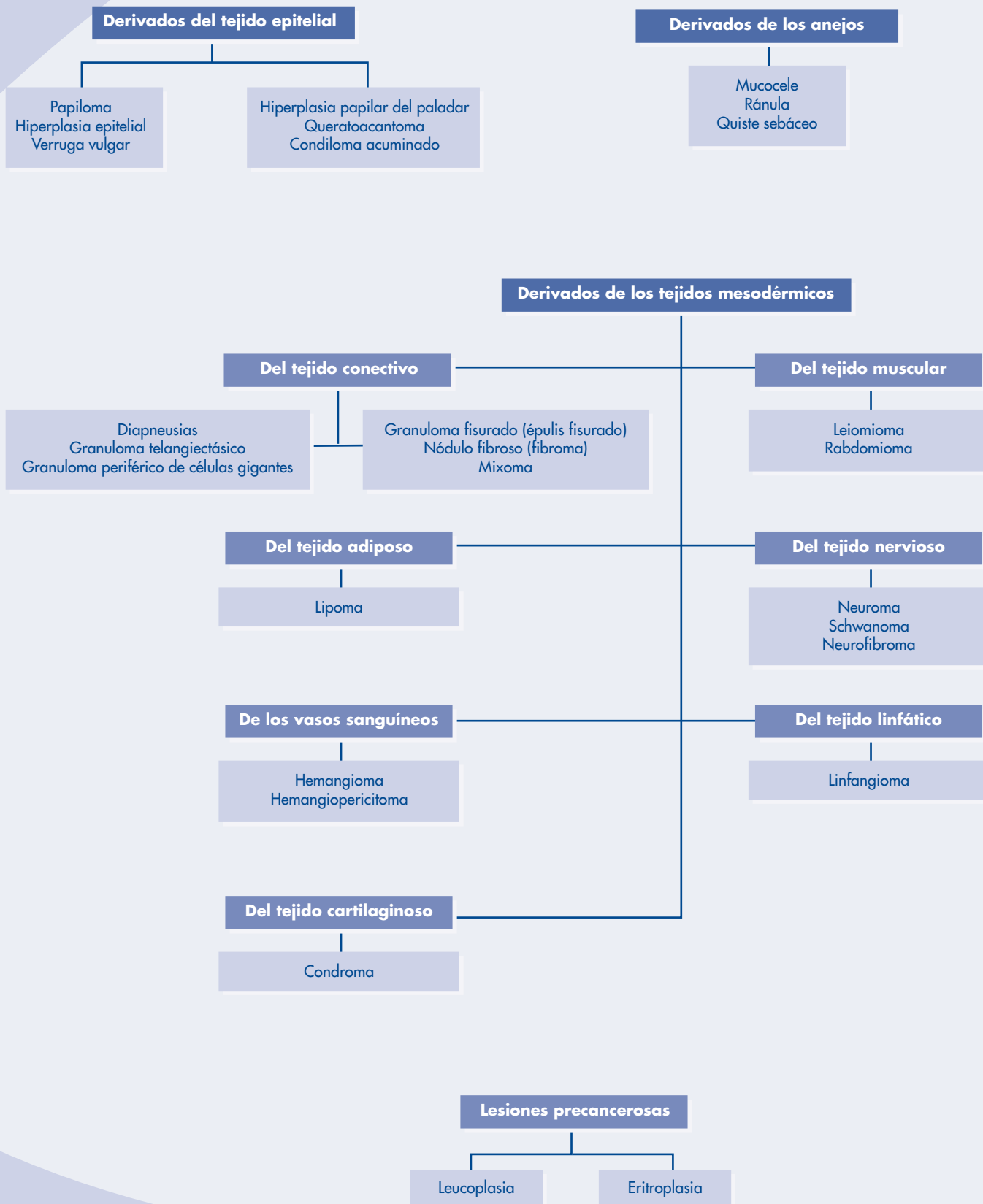
- a) **Diagnóstico:** Sería conveniente reflejarlo en un algoritmo diagnóstico o árbol de decisión diagnóstico

Diagnóstico de las lesiones de la mucosa oral según su etiología.

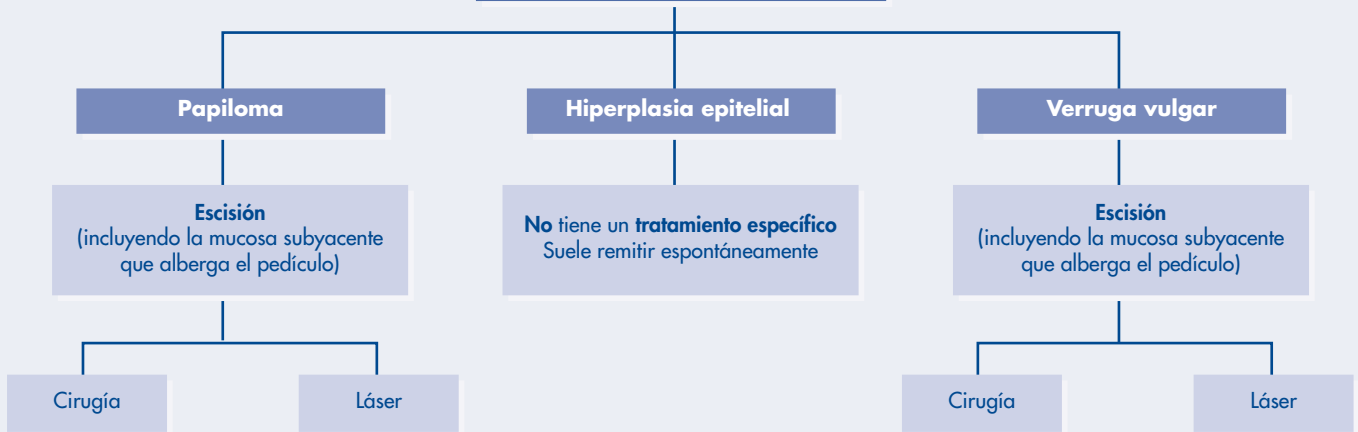
Provocadas por:



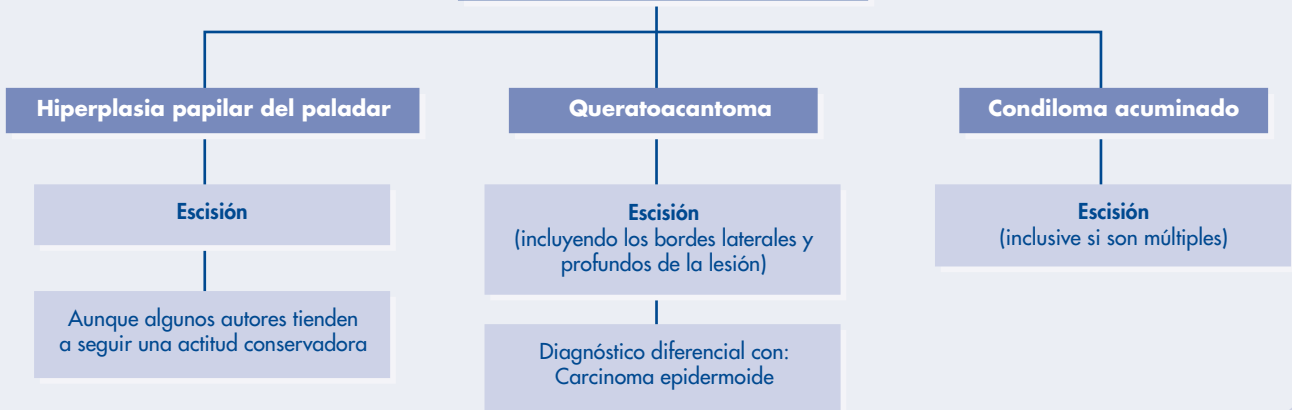
**Clasificación histogénica de las hiperplasias y tumores benignos de los tejidos blandos bucales.**



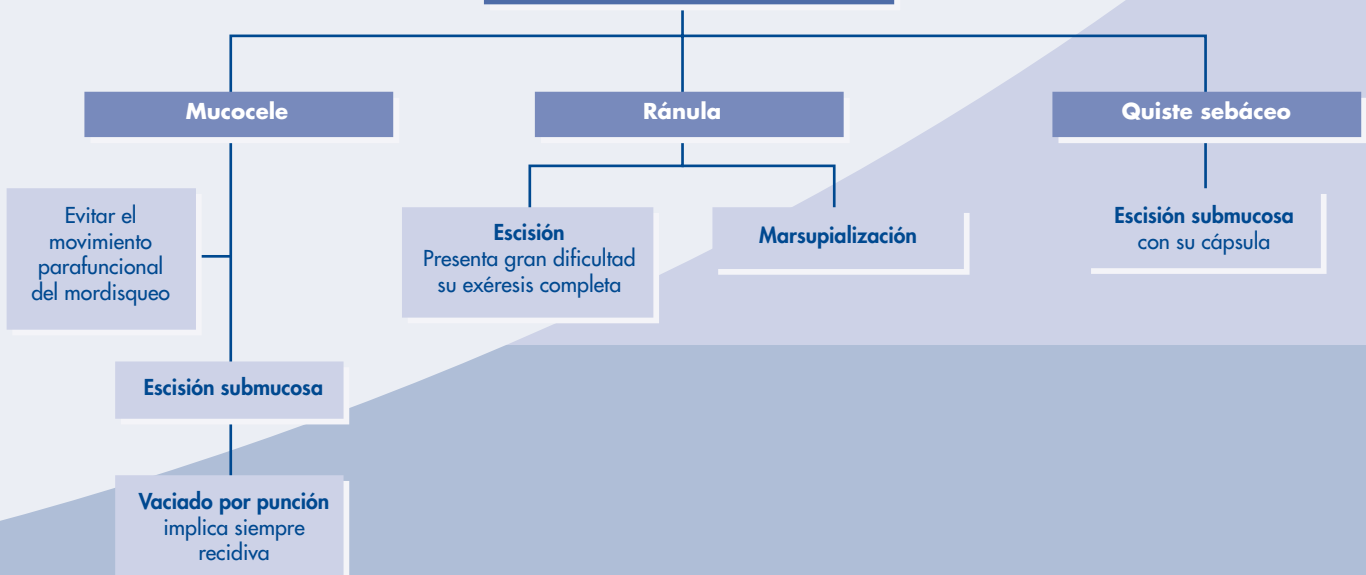
## Derivados del tejido epitelial (I)

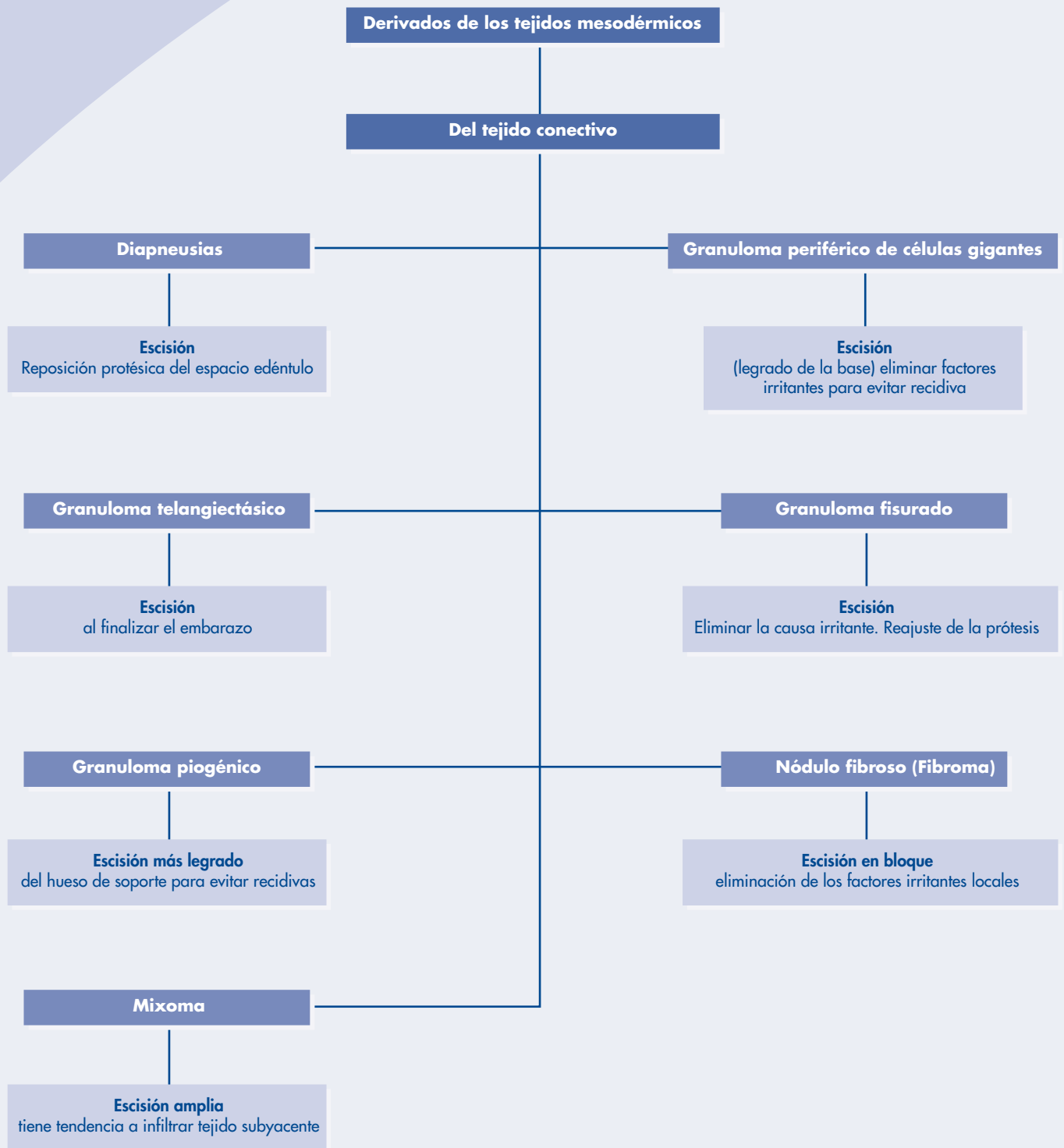


## Derivados del tejido epitelial (II)

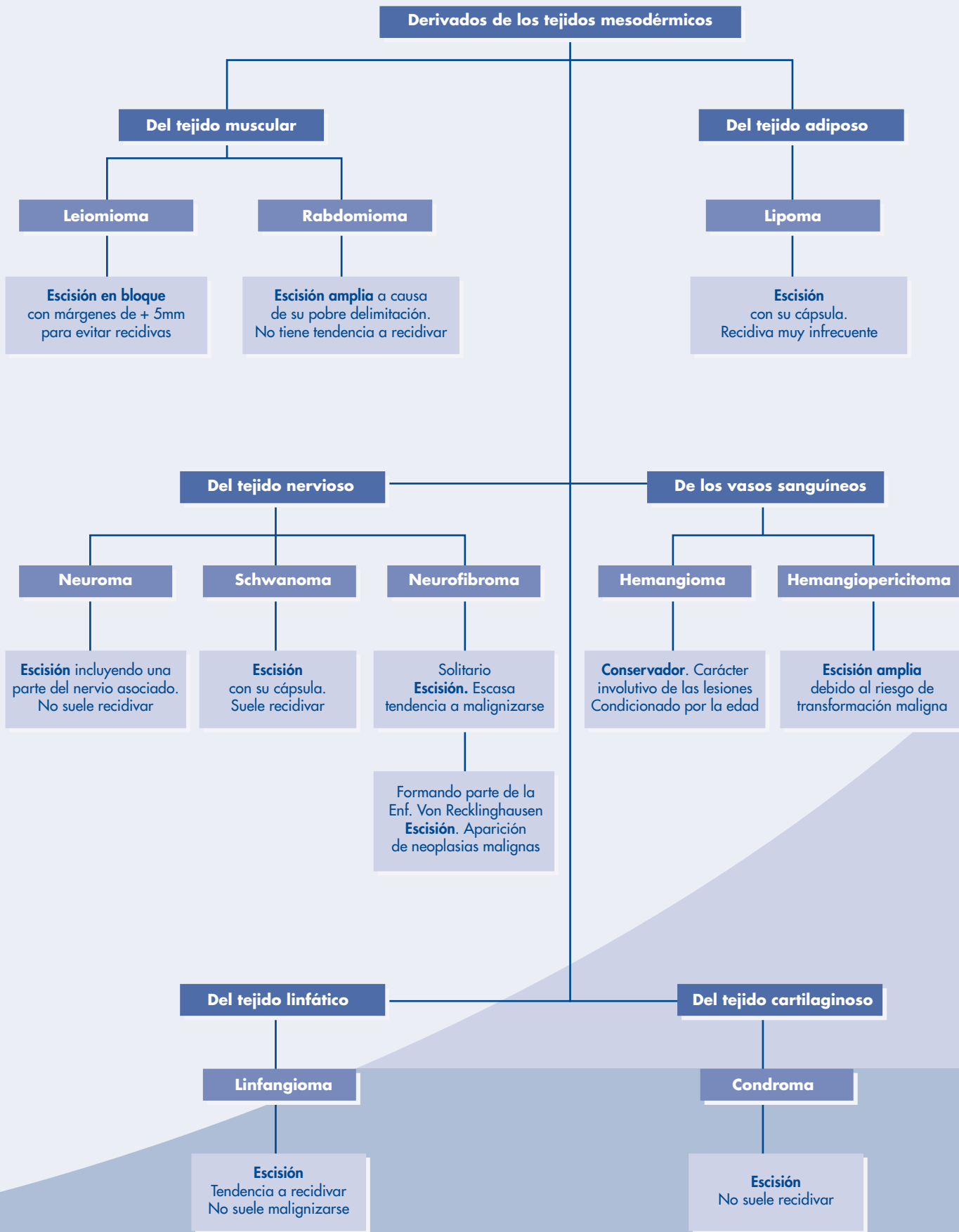


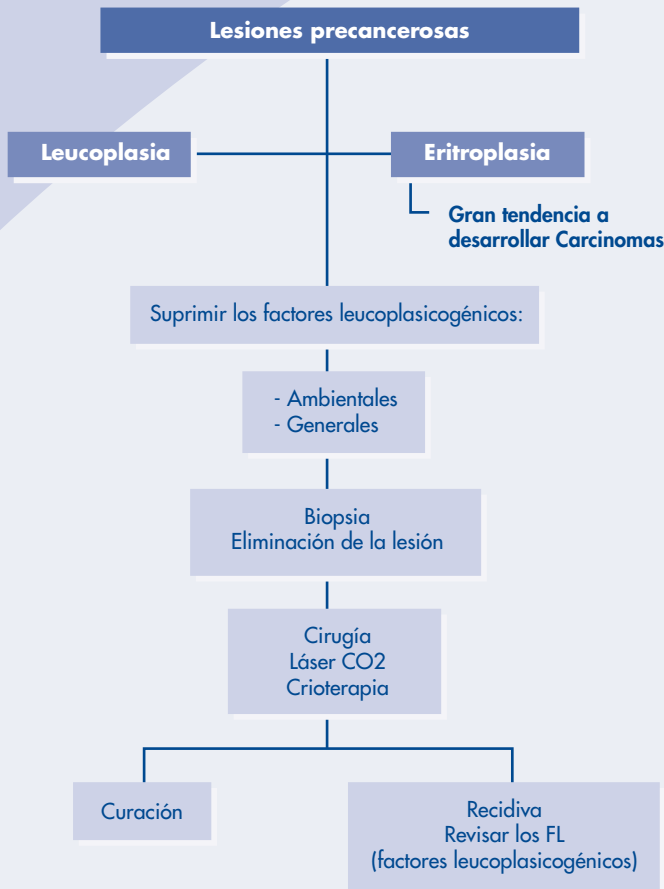
## Derivados de los anejos











### b) Tratamiento: medidas, tratamiento médico, tratamiento quirúrgico

El tratamiento quirúrgico de los tumores benignos de la mucosa oral se realiza mediante biopsia escisional o remoción quirúrgica completa de la lesión con fines diagnósticos y terapéuticos.

#### Técnicas de escisión.

La mayor parte de los tratamientos pueden efectuarse con anestesia local, sobre pacientes no hospitalizados.

Siguiendo el esquema propuesto por Sanchis y col. en 1995:

- Extirpación más legrado.
- Extirpación en bloque.
- Extirpación submucosa .
- Extirpación con electrobisturí y láser de CO<sub>2</sub>.
- Otras alternativas:
  - Sustancias esclerosantes.
  - Crioterapia.
  - Embolización.
  - Infiltración lesional con corticoides.

### c) Seguimiento: evolución, derivación del paciente

La hoja de evolución está preparada para registrar datos que permitan observar de una manera rápida la evolución del enfermo.

La dividimos en cinco apartados:

- Antecedentes de la última visita.
- Síntomas y signos en el día de la fecha.
- Exámenes complementarios realizados u ordenados el día de la fecha.
- Tratamiento ordenado el día de la fecha.
- Observaciones.

Fecha			
1. Antecedentes			
2. Síntomas			
	Signos		
3. Exámenes complementarios			
4. Tratamiento			
5. Observaciones			

### d) Recomendaciones al paciente e incorporación del mismo a la toma de decisiones en los puntos en los que sea oportuno

#### Recomendaciones al paciente:

- Dieta blanda y líquida.
- Evitar irritantes.
- Analgésicos.
- Antiinflamatorios.
- Antibióticos.
- Aplicación de frío local.

#### Toma de decisiones:

Es conveniente que el paciente esté motivado y participe en la toma de decisiones en los aspectos que sean oportunos.

## Bibliografía

- Singh M, Krishanappa R, Bagewadi A, Keluskar V. Efficacy of oral lycopene in treatment of oral leukoplakia. *Oral Oncol.* 2004 Jul;40(6):591-596.
- Del Castillo, Cebrian JL, Gomez García. Chronic lingual ulceration caused by lipoma of the oral cavity. *Case Report. Med Oral* 2004 Mar-Apr; 9(2):166-7. 163-6.
- Fischer DJ, Epstein JB, Morton TH, Scharz SM. Interobserver reliability in the histopathologic diagnosis of oral premalignant and malignant lesions. *J Oral Pathol Med* 2004 Feb;33(2):65-70.
- Ishii J, Fujita K, Komori T. Laser surgery as a treatment for oral leukoplakia. *Oral Oncol* 2003 Dec;39(8):759-769.
- Thomas G, Hashibe M, Jacob BJ, Ramadas K, Mathew B, Sankaranarayanan R, Zhang ZF. Risk factors for multiple oral premalignant lesions. *Int J Cancer* 2003 Nov 1;107(2):285-91.
- Hashibe M, Jacob BJ, Thomas G, Ramadas K, Mathew B, Sankaranarayanan R, Zhang ZF. Socioeconomic status, lifestyle factors and oral premalignant lesions. *Oral Oncol* 2003 Oct; 39 (7):664-71.
- Bentley JM, Barankin B, Lauzon GJ. Paying more than lip service to lip lesions. *Can Fam Physician* 2003 Sep; 49:1111-6.
- Bagan JV, Jiménez Y, Sanchis JM, Poveda R, Millan MA, Murillo J, Scully C. Proliferative verrucous leukoplakia: high incidence of gingival squamous cell carcinoma. *J Oral Pathol Med* 2003 Aug; 32(7):379-82.
- Banoczy J, Squier CA, Kremer M, Wertz PW, Kovesi G, Szende B, Dombi C. The permeability of oral leukoplakia. *Eur J Oral Sci.* 2003 Aug ; 111(4): 312-5.
- Ghazali N, Bakri MM, Zain RB. Aggressive, multifocal oral verrucous leukoplakia : proliferative verrucous leukoplakia or not ? *J Oral Pathol Med* 2003 Aug; 32(7): 383-92.
- Napier SS, Cowan CG, Gregg TA, Stevenson M, Lamey PJ, Toner P. Potentially malignant oral lesions in Northern Ireland: size (extent) matters. *Oral Dis* 2003 May; 9(3):129-37.
- Baurmash HD. Mucocoeles and ranulas. *J Oral Maxillofac Surg* 2003 Mar ; 61(3):369-78.
- Shimoyama T, Kato T, Nasu D, Kaneko T, Horie N, Ide F. Solitary neurofibroma of the oral mucosa : a previously undescribed variant of neurofibroma. *J Oral Sci.* 2002 Mar; 44(1):59-63.
- Darling M, Thompson I, Schneider J. Spindle cell lipoma of the alveolar mucosa:a case report. *Oral Surg Oral Med Oral Pathol Oral Radiol Endod* 2002 Feb; 93(2):171-3.
- Said-Al-Naief N, Zahurullah FR, Sciubba JJ. Oral spindle cell lipoma. *Ann Diagn Pathol* 2001 Aug;5(4):207-15.
- Baurmash HD. Treating oral ranula: another case against blanket removal o sublingual gland. *Br J Oral Maxillofac Surg* 2001 Jun ; 39(3) :217-20.
- Satorres Nieto M, Gargollo Albiol J, Gay Escoda C. Surgical management of actinic cheilitis. *Med Oral* 2001 May-Jun; 6 (3):205-17.
- Acikgoz A, Sakallioğlu U, Ozdamar S, Uysal A. Rare benign tumours of oral cavity-capillary hemangioma palatal mucosa: a case report. *Int J Paediatr Dent* 2000 Jun; 10(2):161-5.
- Sugerman PB, Savage NW, Young WG. Mucocele of the anterior lingual salivary glands (glands of Blandin and Nuhn): report of 5 cases. *Oral Surg Oral Med Oral Pathol Oral Radiol Endod* 2000 Oct; 90(4):478-82.
- Epivatianos A, Markopoulos AK, Papanayotou P. Benign tumors of adipose tissue of the oral cavity: a clinicopathologic study of 13 cases. *J Oral Maxillofac Surg* 2000 Oct;58(10):1113-1117 ;discussion 1118.
- Martínez González J.M. Hiperplasias y tumores benignos de los tejidos blandos. Sección XXIX. Cap. 15, Tomo IV. *Tratado de la Odontología.* Madrid: Trigo Ediciones S.L., 1998.

## CONSENTIMIENTO INFORMADO PARA LA CIRUGÍA SOBRE LAS MUCOSAS BUCALES

Para satisfacción de los **DERECHOS DEL PACIENTE**, como instrumento favorecedor del correcto uso de los Procedimientos Terapéuticos y Diagnósticos, y en cumplimiento de la Ley General de Sanidad y la ley 41/2002:

Yo D/D<sup>a</sup>..... como paciente

o D/D<sup>a</sup>..... como su representante legal en pleno uso de mis facultades, libre y voluntariamente,

### DECLARO:

Que el/la Dr/Dra .....

Me ha explicado, en términos asequibles, la naturaleza exacta de la intervención o procedimiento que se me va a realizar y su necesidad. He tenido la oportunidad de discutir con el facultativo cómo se va a efectuar, su propósito, las alternativas razonables, las posibles consecuencias de no hacer este tratamiento y todos los riesgos y posibles complicaciones que de él puedan derivarse.

Comprendo que la práctica de la Cirugía Bucal no es una ciencia exacta, y que pretende solucionar una patología diagnosticada gracias a los hechos observados o comprobados hasta este momento; por tanto no es razonable que el cirujano sea capaz de anticipar ni de explicar todos los riesgos o complicaciones. Comprendo también que un resultado indeseable no necesariamente implica un error en ese juicio, por lo que buscando los mejores resultados confío en que el conocimiento y las decisiones del profesional durante el procedimiento o intervención estarán basados sobre los hechos hasta entonces conocidos, buscando siempre mi mayor beneficio.

Me ha explicado que el tratamiento que se va a hacer se efectuará bajo anestesia local, o general en los casos que requieren hospitalización. Su finalidad es bloquear, de forma reversible, la transmisión de los impulsos nerviosos, para poder realizar la intervención sin dolor. Se me ha informado que notaré una sensación de acorchamiento del labio, lengua o de otras zonas de la cara, que va a durar horas, y que normalmente desaparecerá entre dos y cuatro.

Si bien a partir de mis antecedentes personales no se deducen posibles alergias o hipersensibilidad a los componentes de la solución anestésica, ello no excluye la posibilidad de que, a pesar de ser muy improbable, puedan presentarse manifestaciones alérgicas del tipo urticaria, dermatitis de contacto, asma, edema angioneurótico, y en casos extremos shock anafiláctico, que pueden requerir tratamiento urgente. También se me ha explicado que la administración de anestesia local puede provocar, a veces y en el punto de inyección, ulceración de la mucosa y dolor. Asimismo es posible que transitoriamente quede una cierta dificultad en los movimientos de apertura de boca.

Las sustancias que contiene la solución anestésica pueden originar leves alteraciones del pulso y de la tensión arterial. Se me ha informado que, aún en el caso de que no se deduzca ningún tipo de patología cardiovascular de mis antecedentes, la presencia de adrenalina puede favorecer, aunque de forma muy inusual, la aparición de arritmias leves.

Me ha explicado que toda intervención quirúrgica en la boca, aunque de modo infrecuente e incluso impredecible, puede tener riesgos y complicaciones entre las que se incluyen:

- Inflamación.
- Dolor.
- Infección.
- Limitación de la apertura bucal.
- Dehiscencia de la sutura.
- Complicaciones nerviosas: anestesia o hipoestesia del nervio dentario inferior, nervio mentoniano, nervio lingual, nervio infraorbitario; temporal o permanente.

- Fractura ósea.
- Rotura de instrumentos.
- Comunicación oronasal y/u orosinusal.
- Daño a estructuras vecinas (dientes o restauraciones).

He sido informado de:

- Que estas complicaciones generales pueden requerir tratamientos médico-quirúrgicos adicionales y que, raramente, algunas pueden dejar secuelas definitivas.
- La patología de la mucosa bucal abarca un gran número de lesiones con diferentes características y por tanto, con distintos enfoques de tratamiento. La realización de una biopsia de la lesión extirpada en concreto, se considera un procedimiento de rutina en el abordaje quirúrgico-clínico de este tipo de patología.
- La complicación que puede surgir con más frecuencia durante el tratamiento quirúrgico de este tipo de lesiones es, aparte de las mencionadas previamente, la posibilidad de recidiva de las lesiones, en cuyo caso se deberá proceder a la reextirpación de las mismas.

Consiento en que se tomen fotografías o registros en otros tipos de soporte audiovisual, antes, durante y después de la intervención quirúrgica, para facilitar el avance del conocimiento científico y la docencia. En todos los casos será resguardada la identidad del/de la paciente.

He comprendido las explicaciones que se me han facilitado, y el facultativo me ha permitido realizar todas las observaciones y me ha aclarado todas las dudas que le he planteado.

Si surgiera cualquier situación inesperada durante la intervención, autorizo a mi especialista a realizar cualquier procedimiento o maniobra que, en su juicio clínico, estime oportuna para mi mejor tratamiento.

También comprendo, que en cualquier momento y sin necesidad de dar ninguna explicación, puedo revocar el consentimiento que ahora presto.

Por ello, me considero en condiciones de ponderar debidamente tanto los riesgos como la utilidad y beneficio que puedo obtener del tratamiento; así pues, manifiesto que estoy satisfecho/a con la información recibida y por ello, Yo **DOY MI CONSENTIMIENTO**, para que se me practique la intervención quirúrgica de .....  
..... bajo anestesia .....

Observaciones .....

Y para que así conste, firmo el presente original después de leído.

En ..... , a ..... de ..... de .....

Firma del Paciente y DNI  
(o representante legal)

Firma del Médico/Odontólogo  
Nº Colegiado:

2005

# PROTOCOLO

## EN PATOLOGÍA TUMORAL Y QUÍSTICA DE LOS MAXILARES

*Autores: Prof. Dr. Luis Manuel Junquera Gutiérrez  
Prof. Dr. Juan Carlos de Vicente Rodríguez  
Prof. Dr. Juan Sebastián López-Arranz Arranz  
Universidad de Oviedo*

● Introducción .....	102
● Quistes de los maxilares .....	102
● Tumores de los maxilares.....	103
● Bibliografía .....	104
● Cuadros resumen de actuación .....	105
● Consentimiento Informado .....	106

## ● Introducción

En los maxilares pueden desarrollarse las mismas neoplasias que afectan a cualquier hueso de la economía, junto con tumores y disembrioplasias en íntima relación con el desarrollo dentario. Además, la presencia de pseudotumores, quistes y pseudoquistes, condicionan poderosamente la dificultad en el diagnóstico de presunción del especialista más versado, máxime si se tiene en cuenta que neoplasias malignas ajenas a los maxilares pueden significarse en él bajo la forma de metástasis a distancia.

El tiempo de evolución de la lesión, junto a su imagen radiológica, así como los antecedentes personales del paciente, configuran los pilares de una primera aproximación diagnóstica.

## ● Quistes de los maxilares

### 1. Concepto y clasificación

**Definición.** Cavidad ósea revestida de epitelio y con un contenido constituido por líquido con múltiples posibilidades de consistencia (purulento o no) y restos celulares. Si la cavidad ósea carece de revestimiento epitelial estaremos ante un pseudoquiste (quiste no epitelial).

#### Principales tipos de quistes

- De desarrollo odontogénico
  - Queratoquiste* (quiste primordial). Local, agresivo y muy recidivante. Se desarrolla en la mandíbula preferentemente y radiográficamente suele ser radiolúcido, bien circunscrito (márgenes lisos y finos) y unilobulado. Existen dos tipos: ortoqueratinizado y uno más agresivo, paraqueratinizado. Las lesiones de este tipo que son multilobuladas tienen un mayor grado de recidiva. Comprometido abordaje quirúrgico.
  - Quiste dentífero* (folicular). Diente incluído. Poco recidivante. Variable dificultad quirúrgica.
  - Quiste periodontal lateral*. Dientes vitales. Poco recidivante. Variable dificultad quirúrgica.
- De desarrollo no odontogénico
  - Quiste del conducto nasopalatino*. Dientes (incisivos superiores) vitales. Poco recidivante. Abordaje palatino. Moderada complejidad quirúrgica.
- Inflamatorios
  - Quiste radicular* (apical y lateral). Constituido por células del ligamento periodontal, asociado a un proceso inflamatorio previo. Se desarrolla a partir de un granuloma apical. Uni o multilobulado. Dejado a libre evolución puede expandir corticales óseas.
  - Quiste residual* provocado por la realización de una exodoncia sin curetaje del foco apical.

Ambos poco recidivantes. Complejidad quirúrgica variable, condicionada por el tamaño y la localización.

- Pseudoquistes
  - Quiste óseo solitario o traumático*. Lesión idiopática periapical radiolúcida bien delimitada. Asociado a región premolar y molar mandibular con mayor frecuencia. Asintomático, hasta que abomba las corticales o produce una erosión ósea. Dientes vitales. No recidivante. Resolución espontánea, si se tiene un diagnóstico cierto.
  - Quiste óseo aneurismático*. Reacción vascular proliferativa. Asintomático. De crecimiento lento. Localización mandibular predominantemente. Dientes vitales. Muy recidivante. Difícil tratamiento quirúrgico.

### 2. Diagnóstico

- **Historia clínica:** Interrogar sobre odontalgias, traumatismos y tratamientos previos de los conductos radiculares.
- **Exploración:** pruebas de vitalidad pulpar, caries avanzada, consistencia al tacto de las corticales óseas maxilares, presencia de fístulas periapicales.
- **Estudio radiográfico:** lesiones únicas radiolúcidas uniloculares (excepto el quiste óseo aneurismático, y el queratoquiste), de contorno bien definido y morfología oval o redondeada.
- **Básico:** radiografías periapicales u oclusales, ortopantomografía.
- **Otros:** Waters, mandibular desenfilada, tomografía computarizada (TC), endoscopia del seno maxilar.
- **Diagnóstico definitivo:** punción con aguja fina (PAAF) y/o biopsia ante la mínima duda diagnóstica. Siempre: análisis anatómo-patológico de la pieza operatoria.

### 3. Tratamiento

- Garantizar la existencia de una correcta endodoncia, previa al acto quirúrgico en los quistes radiculares. Evaluar la posible necesidad de un tratamiento de conductos en aquellos dientes vitales, próximos al área quirúrgica, en cualquier tipo de quiste.
- Anestesia local en la mayor parte de los casos. Menos veces, anestesia general condicionada por el tamaño del quiste, su localización o las características individuales del enfermo.
- Incisión tipo Neumann, Partsch y Luebke-Ochsenbein.
- Despegamiento del colgajo mucoperióstico.
- Osteotomía de abordaje al quiste, con dos opciones subsiguientes:

**QUISTOSTOMÍA (Marsupialización):** se reseca parte del quiste (envío obligatorio para estudio histológico), y se suturan los bordes residuales a la mucosa oral, a nivel del contorno del defecto óseo. Indicaciones: quistes de gran tamaño, cuya enucleación conlleva riesgos de fractura mandibular o lesión de estructuras vecinas. Quistes de



moderado tamaño, en pacientes comprometidos. Quistes poco accesibles.

**QUISTECTOMÍA (Enucleación):** extirpación total del quiste separándolo mecánicamente del lecho óseo.

- En los quistes radiculares: efectuar un minucioso curetaje del ápice radicular para eliminar todos los restos de tejido epitelial. Apicectomía y obturación a retro bajo microscopio y ultrasonidos.
- Sutura del colgajo, sin tensión y sobre superficies óseas estables. Eventual relleno previo del defecto óseo mediante injerto autólogo.
- Tratamiento médico postoperatorio con antibióticos, antiinflamatorios no esteroideos y analgésicos.
- Control clínico-radiológico a los 6 meses de la cirugía: regeneración ósea del 64%. Mínimo control evolutivo en los quistes de gran tamaño: 2 años.

## Tumores de los maxilares

### 1. Concepto y clasificación

**Definición.** Representan un conjunto de entidades nosológicas (neoplasias, hamartomas, lesiones reparativas, o derivadas de patologías sistémicas) con un comportamiento evolutivo muy dispar que va desde la más absoluta inocuidad hasta el éxitus. Constitución histológica, tamaño, localización y naturaleza (neoplásica o no) son los principales condicionantes de su comportamiento biológico. Muchos de ellos derivan de los esbozos tisulares con capacidad prospectiva para desarrollar tejidos dentarios (tumores odontogénicos); otros derivan de las diferentes estirpes celulares existentes en el territorio (tumores no odontogénicos), o representan una invasión a distancia de los maxilares por tumores primarios malignos.

#### ODONTOGÉNICOS BENIGNOS:

- Ameloblastoma. 12-15% de los tumores odontogénicos. Localmente agresivo, invasivo. Segmentos posteriores y rama ascendente de la mandíbula. Primariamente asintomático de crecimiento lento. El diagnóstico puede venir por hallazgo radiográfico casual. En estadios más avanzados, puede expandir la cortical o perforarla, invadir tejido tisular, desplazar o reabsorber raíces de dientes adyacentes y en casos muy comprometidos, alteraciones neurosensoriales. Imagen radiográfica multilobulada en "POMPAS DE JABÓN" o "PANAL DE ABEJA". Muy recidivante. Comprometido abordaje quirúrgico. Posibilidad de malignización tras múltiples cirugías.
- Tumor odontogénico epitelial calcificante (T. de Pindborg). Segmentos posteriores de la mandíbula. En ocasiones, asociado a inclusiones dentarias. Recidivante. Comprometido abordaje quirúrgico.

- Fibroma ameloblástico. Naturaleza mixta. Mandíbula (región posterior). En ocasiones asociados a dientes incluidos. Por debajo de los 18 años. Recidivante. Comprometido abordaje quirúrgico.
- Odontomas. Maxilar superior. No recidivante. Dificultad quirúrgica variable, dependiendo del tamaño.
- Tumor odontogénico adenomatoide. Regiones anteriores (maxilar y mandíbula). Mujeres. No recidivante. Variable dificultad quirúrgica.
- Mixoma odontogénico. Origen mesenquimal. Segmentos posteriores de la mandíbula. Sintomático cuando produce expansión y/o perforación de cortical. Recidivante. Comprometido abordaje quirúrgico.
- Cementoblastoma. Mandíbula (región premolar). Poco recidivante. Variable dificultad quirúrgica.

#### ODONTOGÉNICOS MALIGNOS (infrecuentes):

- Ameloblastoma maligno. Segmentos posteriores de la mandíbula. Metástasis. Comprometido abordaje quirúrgico.
- Carcinoma primitivo intraóseo. Segmentos posteriores de la mandíbula. Muy agresivo. Comprometido abordaje quirúrgico.

#### Tumores (y pseudotumores) NO ODONTOGÉNICOS BENIGNOS:

- Osteoma. Mandíbula. Múltiples osteomas: sospechar síndrome de Gardner. No recidivante. Abordaje quirúrgico comprometido.
- Fibroma osificante. Lesión primaria radiolúcida bien circunscrita asociada a las raíces de los dientes y asintomática. En estadios posteriores de desarrollo tumoral, predomina la forma radiológica mixta (radiolúcido-radiopaco) con expansión de la cortical pudiendo alcanzar hasta cinco centímetros de diámetro. Segmentos posteriores de la mandíbula. Más agresivo en jóvenes. Recidivante. Abordaje quirúrgico comprometido.
- Displasia fibrosa. Maxilar superior. Abordaje quirúrgico comprometido. Posible malignización (1%).
- Hemangioma central. Segmentos posteriores de la mandíbula. Potencialmente letal, ante un manejo quirúrgico inapropiado.
- Granuloma central de células gigantes. Entidad idiopática. Inicialmente lesión quística radiolúcida unilobulada asintomática y de crecimiento gradual. Mandíbula (cuerpo mandibular). Mujeres. Recidivante (más a menor edad del enfermo). Abordaje quirúrgico comprometido (sangrado intraoperatorio). Descartar hiperparatiroidismo primario o secundario.

#### Tumores NO ODONTOGÉNICOS MALIGNOS:

- Osteosarcoma. Segmentos posteriores de la mandíbula. Antecedentes previos de radioterapia cráneo-facial. Muy agresivo. Abordaje quirúrgico comprometido.
- Mieloma múltiple. Segmentos posteriores de la mandíbula. No tratamiento quirúrgico.
- Carcinoma metastásico. Segmentos posteriores de la mandíbula. Tumor primario en: mama, riñón, pulmón, otros. 10% de los casos no se localiza el tumor primario. Abordaje quirúrgico comprometido.

- Carcinoma intraóseo de glándula salival. Segmentos posteriores de la mandíbula. Abordaje quirúrgico comprometido.

## 2. Diagnóstico

**Historia clínica:** interrogar sobre patologías previas, evaluando informes histológicos de otras cirugías. Valorar velocidad de instauración de la sintomatología (a mayor velocidad, mayor gravedad). Interrogar sobre la existencia de dolor.

**Exploración:** consistencia al tacto de las corticales óseas maxilares, signo de Vincent, movilidad y desplazamientos dentarios.

### Estudio radiográfico:

- Básico: radiografías periapicales u oclusales, ortopantomografía, tomografía computarizada (TC).
- Imagen radiolúcida, unilocular, única, de bordes bien definidos: quiste maxilar, ameloblastoma (uniquístico), fibroma osificante, displasia fibrosa.
- Imagen radiolúcida única de bordes irregulares (sacabocados) y poco definidos: ameloblastoma maligno, carcinoma primitivo intraóseo, osteosarcoma, metástasis (pueden ser múltiples), mieloma (pueden ser múltiples).
- Imagen radiolúcida, multilocular (panal de abeja): ameloblastoma, mixoma odontogénico, fibroma ameloblástico, granuloma central de células gigantes (puede ser unilocular), hemangioma, hiperparatiroidismo, carcinoma intraóseo de glándula salival.
- Imagen mixta (radiolúcida-radiodensa) única: odontoma, tumor odontogénico epitelial calcificante, tumor odontogénico adenomatoide (canino incluido), cementoblastoma (raíz premolar-primer molar mandibular), fibroma osificante, displasia fibrosa, osteosarcoma (bordes irregulares, triángulo de Codman, imagen en "rayos de sol").
- Imagen radiodensa única de bordes definidos: osteoma (puede ser múltiple), fibroma osificante, osteosarcoma (bordes irregulares, triángulo de Codman, imagen en "rayos de sol"), metástasis de próstata (tipo pagetoide, pueden ser múltiples).

**Otros:** Waters, mandibular desenfilada, resonancia magnética (si se sospecha extensión a partes blandas), endoscopia del seno maxilar, arteriografía (sospecha de hemangioma), placa simple de tórax, fosfatasa alcalina, niveles de hormona paratiroidea-c, calcio y fósforo en sangre.

**Diagnóstico definitivo:** PAAF y/o biopsia preoperatoria ante la mínima duda diagnóstica. Ante la sospecha de hemangioma: nunca biopsia en gabinete dental. Siempre estudio histopatológico de todas las piezas quirúrgicas.

## 3. Tratamiento (Ver Cuadro 2).

### Conservador

- Enucleación: consistirá en la individualización de la lesión del hueso circundante, aprovechando la existencia de una cápsula o de un plano de clivaje bien delimitado entre ambos. Poca dificultad quirúrgica: odontomas.

- Curetaje: junto con la exéresis del tumor se procederá a la remoción del hueso íntimamente en contacto con el mismo mediante el empleo de cucharilla o fresa quirúrgica. La constitución irregular y no capsulada de la neoplasia obligará a la realización de esta cirugía, que de ningún modo altera la continuidad ósea. Moderada dificultad quirúrgica: tumor odontogénico adenomatoide, fibroma ameloblástico, cementoblastoma, granuloma central de células gigantes hiperparatiroidismo (sólo finalidad diagnóstica), ameloblastoma (sólo en formas uniuísticas).

### Agresivo

- Resección en bloque: consistirá en la eliminación en un solo bloque de la lesión y de parte del hueso sano circundante, pero sin interrumpir la continuidad ósea. Abordaje comprometido: ameloblastoma (sólo si el pequeño tamaño de la lesión lo permite), tumor odontogénico epitelial calcificante (sólo si el pequeño tamaño de la lesión lo permite), mixoma odontogénico (sólo si el pequeño tamaño de la lesión lo permite), osteoma, fibroma osificante, displasia fibrosa, granuloma central de células gigantes (algunos casos).

### Radical

- Mandibulectomías, maxilectomías, desarticulaciones: junto a la resección del tumor se procederá a la eliminación de una parte sustancial del hueso en el que asienta, motivando una interrupción en la continuidad ósea que precisará de una cirugía reconstructiva. Abordaje muy comprometido: ameloblastomas (la mayor parte de los casos), tumor odontogénico epitelial calcificante, mixoma (la mayor parte de los casos), ameloblastoma maligno, carcinoma primitivo intraóseo, osteosarcoma, carcinoma intraóseo de glándula salival.

## Bibliografía

- MacDonald-Jankowski DS, Yeung RW, Li T, Lee KM. Computed tomography of odontogenic myxoma. Clin Radiol 2004 Mar;59(3):281-7.
- Sanchis JM, Peñarrocha M, Balaguer JM, Camacho F. Cemento-ossifying mandibular fibroma: a presentation of two cases and review of the literature. Med Oral 2004 Jan-Feb;9(1):69-73.
- Jones TA, Perry RJ, Wake MJ. Marsupialization of a large unilateral mandibular dentigerous cyst in a 6-year-old boy—a case report. Dent Update 2003 Dec;30(10):557-61.
- Delbem AC, Cunha RF, Vieira AE, Pugliesi DM. Conservative treatment of a radicular cyst in a 5-year old a case report. Int J Paediatr Dent. 2003 Nov; 13(6):447-50.

- Olgac V, Koseoglu BG, Kasapoglu C. Adenomatoid odontogenic tumor: a report for an unusual maxillary lesion. Quintessence Int 2003 Oct;34(9):686-8.
- Buch RS, Coerd W, Wahlmann U. Adenomatoid odontogenic tumor in calcifying odontogenic cyst. Mund Kiefer Gesichtschir 2003 Sep;7(5):301-5. Epub 2003 Jul 31.
- Ng KH, Siar CH. Odontogenic Keratocyst with dentinoid formation. Oral Surg Oral Med Oral Pathol Oral Radiol Endod 2003 May;95(5):601-6.
- Martín-Granizo López R, Ortega L, González Corchon MA, Bergue Sandez A. Ameloblastic fibroma of the mandible. Report of two cases. Med Oral 2003 Mar-Apr;8(2):150-3.
- Dunsche A, Babendererde O, Lüttges J, Springer ING. Dentigerous cyst versus unicystic ameloblastoma-differential diagnosis in routine histology. J Oral Pathol Med 2003 Jan, 15: 486-91.
- Nakamura N, Taketomi T, Ohishi M. Marsupialization of odontogenic keratocysts: Long-term follow-up analysis of the effects and changes in growth characteristics. Oral Surg Oral Med Oral Pathol Oral Radiol Endod 2002 Nov; 94(5):543-553.
- Wakasa T, Higuchi Y, Hisatomi M, Aiga H, Honda Y, Kishi K. Application of dynamic CT for various diseases of the oral and maxillofacial region. Eur J Radiol 2002 Oct; 44(1): 10-5.
- Laskin DM, Giglio JA, Ferrer-Nuin LF. Multilocular Lesion in the Body of the Mandible. J Oral Maxillofac Surg 2002, 60: 1045-1048,2002.
- Bataineh AB, Alkhateeh T, Rawashdech MA. The surgical treatment of central giant cell granuloma of the mandible. J Oral Maxillofac Surg 60:873-877,2002.
- Belmonte R, Torres D, Mayorga F, García Perla A, Infante P, Gutiérrez JL. Calcifying epithelial odontogenic tumor (Pindborg tumor). Med Oral 2002 Jul-Oct;7(4):309-15.
- Cross JJ, Pilkington RJ, Antoun NM, Adlam DM. Value of computed tomography and magnetic resonance imaging in the treatment of a calcifying epithelial odontogenic (Pindborg) tumor. Br J Oral Maxillofac Surg 2000 Apr; 38(2): 154-7.
- Junquera LM, López-Arranz JS, Albertos JM, Villarreal P. Tumores odontogénicos. Generalidades y clasificación. Formas clínicas. En: Tratado de Otorrinolaringología y Cirugía de Cabeza y Cuello (Tomo IV). Proyectos Médicos, Madrid, 2000.
- Vicente JC, López-Arranz JS. Quistes de los maxilares. En: Tratado de Otorrinolaringología y Cirugía de Cabeza y Cuello (Tomo IV). Proyectos Médicos, Madrid, 2000.
- Melrose RJ. Benign epithelial odontogenic tumors. Semin Diagn Pathol 1999 Nov;16(4):271-87.

## Cuadros-resumen de actuación

Cuadro 1: Principales tipos de tumores de los maxilares

Tipo	Localización	Evolución
Ameloblastoma	Mandíbula posterior	Recidivante
T. Pindborg	Mandíbula posterior	Recidivante
Fibroma ameloblástico	Mandíbula (premolar)	Recidivante
Odontomas	Maxilar anterior	No recidivante
T. odontog. adenomatoide	Maxilar anterior	No recidivante
Mixoma odontogénico	Mandíbula posterior	Recidivante
Fibroma odontogénico	Mandíbula posterior	No recidivante
Cementoblastoma	Mandíbula (premolar)	No recidivante
Carcinoma primitivo intraóseo	Mandíbula posterior	Maligno
Displasia fibrosa	Maxilar superior	Posible malignización
Hemangioma central	Mandíbula posterior	Hemorragia mortal
Granuloma central de células gigantes	Mandíbula	Recidiva Sangrado
Osteosarcoma	Mandíbula posterior	Maligno

Cuadro 2: Tratamiento recomendable en los principales tipos de tumores de los maxilares

Enucleación	Curetaje	Agresivo	Radical
Odontoma	T. odontogénico adenomatoide	Ameloblastoma*	Carcinomas odontogénicos
	Fibroma ameloblástico	T. de Pindborg*	Osteosarcoma
	Cementoblastoma	Mixoma odontog.*	Carcinoma intraóseo de glándula salival
	Ameloblastoma (sólo uni-quístico)	Granuloma Central Células Gigantes (algunos casos)	
	Granuloma Central Células Gigantes (algunos casos)	Fibroma osificante	
		Displasia Fibrosa	
		Osteoma	

\* El tamaño de la lesión obliga en muchos casos a la realización de una cirugía radical.

## CONSENTIMIENTO INFORMADO PARA LA CIRUGÍA DE TUMORES Y QUISTES DE LA CAVIDAD BUCAL

Para satisfacción de los **DERECHOS DEL PACIENTE**, como instrumento favorecedor del correcto uso de los Procedimientos Terapéuticos y Diagnósticos, y en cumplimiento de la Ley General de Sanidad y la ley 41/2002:

Yo D/D<sup>a</sup>..... como paciente

o D/D<sup>a</sup>..... como su representante legal en pleno uso de mis facultades, libre y voluntariamente,

### DECLARO:

Que el/la Dr/Dra .....

Me ha explicado, en términos asequibles, la naturaleza exacta de la intervención o procedimiento que se me va a realizar y su necesidad. He tenido la oportunidad de discutir con el facultativo cómo se va a efectuar, su propósito, las alternativas razonables, las posibles consecuencias de no hacer este tratamiento y todos los riesgos y posibles complicaciones que de él puedan derivarse.

Comprendo que la práctica de la Cirugía Bucal no es una ciencia exacta, y que pretende solucionar una patología diagnosticada gracias a los hechos observados o comprobados hasta este momento; por tanto no es razonable que el cirujano sea capaz de anticipar ni de explicar todos los riesgos o complicaciones. Comprendo también que un resultado indeseable no necesariamente implica un error en ese juicio, por lo que buscando los mejores resultados confío en que el conocimiento y las decisiones del profesional durante el procedimiento o intervención estarán basados sobre los hechos hasta entonces conocidos, buscando siempre mi mayor beneficio.

Me ha explicado que el tratamiento que se va a hacer se efectuará bajo anestesia local, o general en los casos que requieren hospitalización. Su finalidad es bloquear, de forma reversible, la transmisión de los impulsos nerviosos, para poder realizar la intervención sin dolor. Se me ha informado que notaré una sensación de acorchamiento del labio, lengua o de otras zonas de la cara, que va a durar horas, y que normalmente desaparecerá entre dos y cuatro.

Si bien a partir de mis antecedentes personales no se deducen posibles alergias o hipersensibilidad a los componentes de la solución anestésica, ello no excluye la posibilidad de que, a pesar de ser muy improbable, puedan presentarse manifestaciones alérgicas del tipo urticaria, dermatitis de contacto, asma, edema angioneurótico, y en casos extremos shock anafiláctico, que pueden requerir tratamiento urgente. También se me ha explicado que la administración de anestesia local puede provocar, a veces y en el punto de inyección, ulceración de la mucosa y dolor. Asimismo es posible que transitoriamente quede una cierta dificultad en los movimientos de apertura de boca.

Las sustancias que contiene la solución anestésica pueden originar leves alteraciones del pulso y de la tensión arterial. Se me ha informado que, aún en el caso de que no se deduzca ningún tipo de patología cardiovascular de mis antecedentes, la presencia de adrenalina puede favorecer, aunque de forma muy inusual, la aparición de arritmias leves.

Me ha explicado que toda intervención quirúrgica en la boca, aunque de modo infrecuente e incluso impredecible, puede tener riesgos y complicaciones entre las que se incluyen:

- Inflamación.
- Dolor.
- Infección.
- Limitación de la apertura bucal.
- Dehiscencia de la sutura.
- Complicaciones nerviosas: anestesia o hipoestesia del nervio dentario inferior, nervio mentoniano, nervio lingual, nervio infraorbitario; temporal o permanente.

- Fractura ósea.
- Rotura de instrumentos.
- Comunicación oronasal y/u orosinusal.
- Daño a estructuras vecinas (dientes o restauraciones).

He sido informado de:

- Que estas complicaciones generales pueden requerir tratamientos médico-quirúrgicos adicionales y que, raramente, algunas pueden dejar secuelas definitivas.
- Los quistes y tumores de los maxilares requieren de un tratamiento quirúrgico que va desde la simple enucleación de la lesión, hasta la exéresis en bloque de la misma con un margen de hueso sano. La mayor parte de las veces requieren la exodoncia de los dientes involucrados. Cuando los quistes tienen su origen en uno o varios dientes necrosados, si no se procede a la realización previa de una endodoncia sobre los dientes causantes, la cirugía no tendrá posibilidades de éxito. Las complicaciones potenciales de este tratamiento quirúrgico, son, aparte de las mencionadas previamente:
  - Osteítis y secuestros óseos localizados.
  - Exposición radicular de los dientes intervenidos.
  - Fractura mandibular, en lesiones de gran tamaño.
  - Fractura de instrumentos quirúrgicos durante la intervención.
  - Fuga de material de sellado en la región intervenida.
  - Fístulas orales.

Consiento en que se tomen fotografías o registros en otros tipos de soporte audiovisual, antes, durante y después de la intervención quirúrgica, para facilitar el avance del conocimiento científico y la docencia. En todos los casos será resguardada la identidad del/de la paciente.

He comprendido las explicaciones que se me han facilitado, y el facultativo me ha permitido realizar todas las observaciones y me ha aclarado todas las dudas que le he planteado.

Si surgiera cualquier situación inesperada durante la intervención, autorizo a mi especialista a realizar cualquier procedimiento o maniobra que, en su juicio clínico, estime oportuna para mi mejor tratamiento.

También comprendo, que en cualquier momento y sin necesidad de dar ninguna explicación, puedo revocar el consentimiento que ahora presto.

Por ello, me considero en condiciones de ponderar debidamente tanto los riesgos como la utilidad y beneficio que puedo obtener del tratamiento; así pues, manifiesto que estoy satisfecho/a con la información recibida y por ello, Yo **DOY MI CONSENTIMIENTO**, para que se me practique la intervención quirúrgica de .....  
..... bajo anestesia .....

Observaciones .....

Y para que así conste, firmo el presente original después de leído.

En ....., a ..... de ..... de .....

Firma del Paciente y DNI  
(o representante legal)

Firma del Médico/Odontólogo  
Nº Colegiado:

2005

# PROCOLO

## EN REIMPLANTES, TRASPLANTES Y REUBICACIÓN DENTARIA

**Autores:** *Dr. Rafael Flores Ruiz\**; *Dra. Natale Magallanes Abad\**;  
*Dra. Pilar Hita Iglesias\**; *Prof. Dr. José Luis Gutiérrez Pérez\**;  
*Prof. Dr. Jose M<sup>o</sup> Suárez Quintanilla\*\**; *Prof. Dr. Joseba  
Santamaría Zuazua\*\*\**; *Dra. Cristina Hita Iglesias\*\*\*\**

*\*Universidad de Sevilla.*

*\*\*Universidad de Santiago de Compostela.*

*\*\*\*Universidad del País Vasco.*

*\*\*\*\* Universidad de Granada*

● Reimplante dentario .....	110
● Trasplante dentario.....	111
● Reubicación dentaria .....	111
● Cicatrización alveolodentaria .....	112
● Bibliografía .....	113
● Consentimiento Informado .....	114

## ● Reimplante dentario

### 1. Introducción

Se conoce como reimplante, a la re inserción de un diente, con pulpa viva o no, en su alveolo natural después de haber sido extraído de éste de forma accidental o intencionada.

El motivo más frecuente de los reimplantes son los traumatismos, siendo fundamental para su pronóstico la actuación terapéutica inmediata.

### 2. Tipos de reimplante

- **R. Accidentales:** cuando la causa de la avulsión dental es de origen traumático. Existe alta prevalencia en las primeras décadas de la vida.
- **R. Intencionales:** cuando se realiza la exodoncia de forma deliberada para realizar tratamiento de conductos de forma extraoral y se vuelve a colocar en el alveolo. Esta técnica está actualmente en desuso.

### 3. Contraindicaciones

Las situaciones en las que este tratamiento no va a ser viable y estará contraindicado son:

- Apiñamiento dentario.
- Enfermedad periodontal.
- Caries avanzada.
- Fracturas alveolares severas.
- Dientes temporales.
- Cuando existe riesgo elevado de anquilosis dentaria.
- Problemas médicos sistémicos.
- Pérdida o compromiso importante de los tejidos de soporte dentario.

### 4. Pronóstico

En los casos de reimplantes postraumatismo, el futuro comportamiento del diente está en relación con:

- El desarrollo radicular del diente: los dientes más inmaduros tienen mayor posibilidad de revascularización pulpar. Un 50% de los dientes inmaduros reimplantados en los 20 primeros minutos, presentan revascularización. Los dientes con ápice cerrado y los de vitalidad pulpar perdida, deben ser tratados endodónticamente entre el 8<sup>o</sup>-10<sup>o</sup> día a partir de la reimplantación.
- El tiempo de permanencia del diente fuera de su alveolo hasta su reimplantación: si no es posible reimplantar en el mismo lugar de la avulsión, lo mejor es hacerlo antes de los 15-20 minutos. Más de 30 minutos ensombrecen el pronóstico.
- Del sistema de transporte o de conservación extraoral hasta su reimplantación, que de mejor a peor conservación siempre húmeda incluye: Viaspan®, leche (a 4°C, que tiene un pH y una osmolaridad compatibles para las células periodontales), suero salino, saliva del propio paciente (si está consciente trasladar el diente en el vestí-

bulo bucal) y agua. La curación periodontal es similar en dientes almacenados 6 horas en leche, que en aquellos almacenados durante dos horas en saliva.

La saliva posee baja osmolaridad, no posee el pH ideal y es un medio contaminado, por eso no es aconsejable el mantenimiento sublingual del diente en el mismo más de 30 minutos.

### 5. Protocolo de actuación terapéutica

- Anestesia locorregional.
- Irrigación cuidadosa con suero fisiológico tanto del diente como del alveolo. Si el tiempo extraoral del diente ha superado las 2 h, y ha estado en un medio seco, Andreassen recomienda la inmersión en una solución fluorhídrica tópica durante 5-20 minutos y aclarado posterior con suero fisiológico.
- Reimplantación mediante presión digital suave.
- Control radiográfico inmediato post-reimplantación.
- Sutura.
- Ferulización semirrígida (con resina compuesta y arco suave, preferiblemente alambre de ortodoncia de 0,18 mm) durante 7-10 días incluyendo dos dientes adyacentes a cada lado del diente afecto dejando éste en infracclusión. Si existe fractura alveolar asociada, el período de ferulización deberá prolongarse hasta 1 mes.
- Dieta semisólida durante 2 semanas.
- Administración de antibióticos y antiinflamatorios durante los 7 primeros días, que disminuirá la inflamación inicial de la membrana periodontal, la colonización de bacterias en la pulpa necrótica y la reabsorción radicular inflamatoria consiguiente.
- Cepillado de los dientes después de cada comida con un cepillo suave o quirúrgico.
- Enjuagues con digluconato de clorhexidina al 0.12-0.2% tres veces al día durante 30 segundos a lo largo de dos semanas.
- Controles de seguimiento clínico y radiológico que en los casos más complejos se pueden prolongar durante 5 años.
- En los casos donde haya duda de una adecuada vacunación antitetánica, hay que iniciar una profilaxis antitetánica durante las primeras 48 horas postraumatismo.

El seguimiento debe realizarse cada tres meses durante el primer año y anualmente hasta el tercer año postintervención. Si es preciso realizar tratamiento de conductos, el momento más favorable es el octavo día postreimplante, pero es preciso tener en cuenta que en la avulsión de dientes permanentes con ápices inmaduros y en buenas



condiciones, se puede producir la revascularización de la pulpa tras el reimplante, lo que implica que no deben recibir tratamiento endodóntico hasta que no den signos clínicos evidentes de patología pulpar.

## 6. Protocolo de actuación desde un punto de vista endodóntico: opciones terapéuticas

- **Ápice inmaduro y tiempo extraoral menor de dos horas.** El paciente debe ser sometido a un régimen estricto de revisiones mensuales, en las que se evaluará la vitalidad pulpar. El caso más favorable es aquél donde se produce una revascularización pulpar. Si apareciera patología pulpar, el conducto debe ser obturado con hidróxido de calcio, recambiándolo cada tres meses durante un período de seis a veinticuatro meses.
- **Ápice inmaduro y tiempo extraoral mayor de dos horas.** Tratamiento de conductos con hidróxido de calcio, durante 1 ó 2 semanas. Revisión a las 6-8 semanas hasta cierre definitivo del/los conducto/s.
- **Ápice parcial o totalmente cerrado y tiempo extraoral inferior a dos horas.** Tratamiento de conductos con hidróxido de calcio durante 7-14 días y posterior obturación con gutapercha convencional.
- **Ápice parcial o totalmente cerrado y tiempo extraoral superior a dos horas.** Tratamiento endodóntico inmediato.

Los fracasos suelen aparecer durante el primer año, tanto en reimplantes como en trasplantes. Si tras los dos primeros años no hay signos patológicos, el resultado es muy bueno y si a los cinco años no hay presencia de patología, se puede considerar de forma indefinida su viabilidad.

## Trasplante dentario

### 1. Introducción

Se conoce como trasplante dentario a la inserción de un diente vital previamente exodonciado, que puede perder la vitalidad durante el procedimiento, en un alveolo natural que no es el suyo propio o en un alveolo artificialmente creado con este fin en el mismo paciente.

Los dientes trasplantados más habitualmente son el tercer molar retenido, su germen dentario, primer premolar por razones ortodóncicas y caninos incluidos.

### 2. Condiciones ideales para realizar esta técnica

- Fuerza eruptiva activa.
- Desarrollo radicular de tres cuartas partes de la raíz. Ápices inmaduros.
- Hueso alveolar en crecimiento.
- Integridad dentaria sin malformaciones.

### 3. Ventajas

- Solución alternativa en algunas técnicas quirúrgico-ortodóncicas inviables.
- Permite colocar en la arcada dientes con inclusiones muy desfavorables.

### 4. Inconvenientes

- Poco predecible en ápices cerrados.
- La posibilidad de necrosis pulpar es muy elevada.

### 5. Recogida de datos clínicos

- Evaluación clínica.
- Estudio del diente incluido.
- Edad del paciente.
- Desarrollo radicular.
- Valoración del campo quirúrgico.
- Pruebas complementarias.
- Valoración médica del paciente.
- Estudio radiográfico del área receptora y donante:
  - a. Ortopantomografía.
  - b. Serie periapical.
  - c. Oclusal.
  - d. Otras.
- Determinaciones básicas del estudio radiográfico:
  - Desarrollo radicular.
  - Características del hueso alveolar.
  - Situación y posición del diente en los tres planos del espacio.
  - Valoración del grado de inclinación.
- Valoración del biotipo periodontal.
- Valoración del área receptora.
- Valoración del espacio disponible.

### 6. Tratamiento

- Técnica anestésica.
- Preparación del lecho receptor previo a las maniobras quirúrgicas de exodoncia del diente a trasplantar: colgajo de espesor total y ostectomía alveolar.
- Localización del diente incluido.
- Luxación cuidadosa del diente incluido.
- Mantenimiento del folículo dentario.
- Inserción del diente en el lecho previamente elaborado.
- Reposición del colgajo y sutura del área receptora y donante.
- Materiales de estabilización opcionales.
- Alivio de oclusión del diente trasplantado

En caso de que fuese preciso realizar un nealveolo, éste se configurará con pieza de mano a baja velocidad e irrigación constante para evitar una necrosis ósea por sobrecalentamiento.

## Reubicación dentaria

### 1. Introducción

La reubicación dentaria consiste en la movilización quirúrgica del diente incluido en el interior del hueso hasta su

posición normal en el arco, conservando la vitalidad pulpar, para así favorecer una erupción correcta del mismo hacia una posición más idónea tanto funcional como estéticamente.

Los dientes más frecuentemente reubicados son 2º ó 3º molar impactados con obstáculo en el diente mesial. Los caninos y los incisivos superiores también son otros dientes en los que llevaremos a cabo esta técnica.

## 2. Ventajas

- Permite colocar en la arcada dientes con inclusiones muy desfavorables.
- Reduce a la mitad el período total de tratamiento.
- Es una solución alternativa ante el fracaso del movimiento ortodóncico.

## 3. Inconvenientes

- Es poco predecible en adultos.
- Posibilidad de necrosis pulpar.
- Son frecuentes las reabsorciones radiculares (externas e internas).
- Puede detenerse el desarrollo radicular.
- Habitualmente exige tratamientos complementarios (endodónticos entre los 7 y los 14 días postreubicación).
- Exige una gran colaboración y motivación por parte del paciente.

## 4. Indicaciones

La reubicación estará indicada cuando:

- Existe una muy mala posición del diente incluido.
- En aquellos casos en los que al traccionar ortodóncicamente haya posibilidad de dañar los dientes contiguos.
- Casos en los que se prevee un tiempo de tracción ortodóncica muy prolongado.

Las características dentales idóneas para realizar esta técnica son:

- Cuando el diente tiene aproximadamente 2/3 de la raíz formada.
- Fuerza eruptiva activa.
- Hueso alveolar en crecimiento.
- Morfología apical adecuada.

## 5. Recogida de datos clínicos

- Evaluación clínica.
- Estudio del diente incluido.
- Edad del paciente y grado de desarrollo radicular.
- Posibilidades ortodóncicas.
- Estudio de la discrepancia óseo-dentaria.
- Valoración de las posibilidades de éxito de la corona expuesta.
- Biotipo y estado periodontal.
- Valoración del campo y de las posibilidades quirúrgicas.
- Pruebas complementarias.
- Valoración médica del paciente.

- Estudio radiográfico:
  - a. Ortopantomografía.
  - b. Serie periapical.
  - c. Oclusal.
  - d. Otras proyecciones.
- Análisis cefalométrico.
- Estudio de los modelos.
- Determinaciones básicas del estudio radiográfico:
  - Desarrollo radicular y características del hueso alveolar.
  - Situación y posición del diente en los tres planos del espacio.
  - Valoración de la inclinación del eje longitudinal del diente incluido.
  - Relación existente con las estructuras anatómicas vecinas.
  - Valoración de las estructuras periodontales.
  - Valoración del plano de reubicación en la arcada.

## 6. Tratamiento quirúrgico

- Colgajo de espesor total y localización del diente incluido.
- Ostectomía y cirugía ósea de acceso.
- Movilización dentaria.
- Endodoncia si existe necrosis pulpar a los 7-14 días postreubicación.
- Material de estabilización opcional.
- Reposición del colgajo y sutura.
- Controles radiográficos periódicos mínimo durante dos años.

## ● Cicatrización alveolodentaria

Tras la realización de cualquiera de las técnicas quirúrgicas expuestas, esperamos obtener una cicatrización periodontal que se basa en la vitalidad de las células del ligamento periodontal y las células de la encía adherida que rodea el cuello del diente. Ésta evitará la anquilosis y la reabsorción radicular por sustitución. Si a su vez conseguimos una revascularización y reinervación pulpar, supondrá la disminución de formación de bolsas periodontales y de las consiguientes infecciones, disminuyendo la tasa de necrosis pulpar, responsable de las reabsorciones radiculares inflamatorias.

El porcentaje de éxito en trasplantes será menor en los que haya que realizar un neoalveolo, ya que no existe ligamento periodontal previo.

Los nueve factores más importantes descritos por Andreasen para obtener una cicatrización periodontal son:

1. Sexo y edad.
2. Tipo de diente implantado.
3. Existencia de fractura ósea o coronaria.
4. Desarrollo apical.
5. Tipo y duración del almacenamiento extraoral.
6. Contaminación de superficie radicular.

7. Métodos de manipulación.
8. Tipo y duración de ferulización.
9. Antibioterapia.

## ● Factores determinantes de la evolución y pronóstico

La revascularización comienza cuatro días después del implante del diente y avanza aproximadamente a un ritmo de 0.1 mm/día.

Los dientes inmaduros probablemente no necesiten tratamiento intraconducto de modo inmediato e incluso desarrollen completamente su raíz si consiguen una buena revascularización.

Los dientes con conductos cortos tienen más probabilidad de revascularizarse.

Los principales factores para evaluar el pronóstico son: el tiempo que el diente se encuentra fuera del alveolo y el medio de transporte del mismo durante dicho tiempo.

Las reinsertiones dentarias con posibilidad de recuperación de periodonto se realizan de manera inmediata o al menos antes de 15-30 minutos.

## ● Bibliografía

- Shipper G, Thomadakis G. Bone regeneration after surgical repositioning of impacted mandibular second molars: a case report. *Dent Traumatol.* 2003 Apr;19(2):109-14.
- Resch D. Clinical management of unilaterally impacted mandibular first and second molars. *J Clin Orthod.* 2003 Mar;37(3):162-4.
- McAboy CP, Grumet JT, Siegel EB, Iacopino AM. Surgical uprighting and repositioning of severely impacted mandibular second molars. *J Am Dent Assoc.* 2003 Nov;134(11):1459-62.
- Nethander G. Autogenous free tooth transplantation with a two-stage operation technique. *Sweed Dent J Suppl.* 2003;(161):1-51.
- Haralabakis NB, Tsiadou A, Nicolopoulos C. Surgical corrections of mesially impacted mandibular second molars. *J Clin Orthod.* 2003 Apr;37(4):209-12.
- Collet AR. Conservative management of lower second premolar impaction. *Aust Dent J.* 2000;45:279-81.
- Interrelación entre cirugía y ortodoncia Equipo Docente de Cirugía Bucal. Facultad de Odontología. Universidad Sevilla. Cap 8, pags: 85-100. Ed. Smithkline Beecham, 1999.
- Donado D. Cirugía Bucal "Patología y técnica". Cap 18, pags: 289-300.
- Bascones Martínez A. Tratado de Odontología. Tomo IV. Cap 20, pags: 3819 – 3828. Ed. Smithkline Beecham, Oct 1998.

## CONSENTIMIENTO INFORMADO PARA LA CIRUGÍA DE REEMPLANTES, TRASPLANTES Y REUBICACIÓN DENTARIA

Para satisfacción de los **DERECHOS DEL PACIENTE**, como instrumento favorecedor del correcto uso de los Procedimientos Terapéuticos y Diagnósticos, y en cumplimiento de la Ley General de Sanidad y la ley 41/2002:

Yo D/D<sup>a</sup>..... como paciente

o D/D<sup>a</sup>..... como su representante legal en pleno uso de mis facultades, libre y voluntariamente,

### DECLARO:

Que el/la Dr/Dra .....

Me ha explicado, en términos asequibles, la naturaleza exacta de la intervención o procedimiento que se me va a realizar y su necesidad. He tenido la oportunidad de discutir con el facultativo cómo se va a efectuar, su propósito, las alternativas razonables, las posibles consecuencias de no hacer este tratamiento y todos los riesgos y posibles complicaciones que de él puedan derivarse.

Comprendo que la práctica de la Cirugía Bucal no es una ciencia exacta, y que pretende solucionar una patología diagnosticada gracias a los hechos observados o comprobados hasta este momento; por tanto no es razonable que el cirujano sea capaz de anticipar ni de explicar todos los riesgos o complicaciones. Comprendo también que un resultado indeseable no necesariamente implica un error en ese juicio, por lo que buscando los mejores resultados confío en que el conocimiento y las decisiones del profesional durante el procedimiento o intervención estarán basados sobre los hechos hasta entonces conocidos, buscando siempre mi mayor beneficio.

Me ha explicado que el tratamiento que se va a hacer se efectuará bajo anestesia local, o general en los casos que requieren hospitalización. Su finalidad es bloquear, de forma reversible, la transmisión de los impulsos nerviosos, para poder realizar la intervención sin dolor. Se me ha informado que notaré una sensación de acorchamiento del labio, lengua o de otras zonas de la cara, que va a durar horas, y que normalmente desaparecerá entre dos y cuatro.

Si bien a partir de mis antecedentes personales no se deducen posibles alergias o hipersensibilidad a los componentes de la solución anestésica, ello no excluye la posibilidad de que, a pesar de ser muy improbable, puedan presentarse manifestaciones alérgicas del tipo urticaria, dermatitis de contacto, asma, edema angioneurótico, y en casos extremos shock anafiláctico, que pueden requerir tratamiento urgente. También se me ha explicado que la administración de anestesia local puede provocar, a veces y en el punto de inyección, ulceración de la mucosa y dolor. Asimismo es posible que transitoriamente quede una cierta dificultad en los movimientos de apertura de boca.

Las sustancias que contiene la solución anestésica pueden originar leves alteraciones del pulso y de la tensión arterial. Se me ha informado que, aún en el caso de que no se deduzca ningún tipo de patología cardiovascular de mis antecedentes, la presencia de adrenalina puede favorecer, aunque de forma muy inusual, la aparición de arritmias leves.

Me ha explicado que toda intervención quirúrgica en la boca, aunque de modo infrecuente e incluso impredecible, puede tener riesgos y complicaciones entre las que se incluyen:

- Inflamación.
- Dolor.
- Infección.
- Limitación de la apertura bucal.
- Dehiscencia de la sutura.
- Complicaciones nerviosas: anestesia o hipoestesia del nervio dentario inferior, nervio mentoniano, nervio lingual, nervio infraorbitario; temporal o permanente.

- Fractura ósea.
- Rotura de instrumentos.
- Comunicación oronasal y/u orosinusal.
- Daño a estructuras vecinas (dientes o restauraciones).

He sido informado de:

- Que estas complicaciones generales pueden requerir tratamientos médico-quirúrgicos adicionales y que, raramente, algunas pueden dejar secuelas definitivas.
- Este tipo de técnicas terapéuticas no tienen una completa garantía de éxito y están sujetas a factores ajenos al control del profesional, tales como: grado de desarrollo de las raíces de los dientes, alteraciones en los tejidos blandos que rodean al diente (estado del periodonto), tiempo transcurrido desde la avulsión del diente y forma en la que éste ha sido preservado hasta la llegada al profesional, manera en que se produjo el traumatismo etc.,. Las complicaciones más frecuentemente asociadas a estas técnicas son:
  - Reabsorciones radicales externas e internas.
  - Anquilosis del diente.
  - Infección del lecho traumatizado.
  - Pérdida definitiva del diente.
  - Cicatrización peridentaria (regeneración periodontal) incompleta.

Consiento en que se tomen fotografías o registros en otros tipos de soporte audiovisual, antes, durante y después de la intervención quirúrgica, para facilitar el avance del conocimiento científico y la docencia. En todos los casos será resguardada la identidad del/de la paciente.

He comprendido las explicaciones que se me han facilitado, y el facultativo me ha permitido realizar todas las observaciones y me ha aclarado todas las dudas que le he planteado.

Si surgiera cualquier situación inesperada durante la intervención, autorizo a mi especialista a realizar cualquier procedimiento o maniobra que, en su juicio clínico, estime oportuna para mi mejor tratamiento.

También comprendo, que en cualquier momento y sin necesidad de dar ninguna explicación, puedo revocar el consentimiento que ahora presto.

Por ello, me considero en condiciones de ponderar debidamente tanto los riesgos como la utilidad y beneficio que puedo obtener del tratamiento; así pues, manifiesto que estoy satisfecho/a con la información recibida y por ello, Yo **DOY MI CONSENTIMIENTO**, para que se me practique la intervención quirúrgica de .....  
..... bajo anestesia .....

Observaciones .....

Y para que así conste, firmo el presente original después de leído.

En ..... , a ..... de ..... de .....

Firma del Paciente y DNI  
(o representante legal)

Firma del Médico/Odontólogo  
Nº Colegiado:

2005

# PROTOCOLO

## EN SUSTITUTOS ÓSEOS

*Autores: Prof.<sup>a</sup> Dra. Elena Sánchez-Fernández  
Dr. Pablo A. Galindo Moreno  
Dra. Esther N. Sánchez Cobo  
Dr. Gustavo Ávila Ortiz  
Universidad de Granada*

● Introducción .....	118
● Zonas donantes intraorales .....	118
● Zonas donantes extraorales .....	120
● Obtención del plasma rico en plaquetas .....	122
● Bibliografía .....	123
● Consentimiento Informado .....	124

## ● Introducción

Este protocolo es de aplicación cuando existe un defecto óseo que necesite ser rellenado con hueso nuevo. Se utilizan los sustitutos óseos o injertos que, mediante diferentes mecanismos de conducción o neoformación ósea, van a llegar a reconstruir el defecto óseo.

No existe ninguna técnica descrita ideal para reconstruir un defecto óseo concreto. Se pueden barajar distintas posibilidades de **obtención del sustituto óseo**, que dependiendo de su origen, estructura y modo de acción se clasifican en:

### ● Según su origen:

- Autoinjertos o injertos autólogos: es un trasplante de hueso del propio individuo, de una zona a otra del esqueleto óseo.
- Homoinjertos, aloinjertos o injertos homólogos: el donante es un ser de la misma especie pero genéticamente diferente (Ej. Hueso de banco, liofilizado y desmineralizado).
- Heteroinjerto, injerto heterólogo o xenoinjerto: procedente de otra especie (ej. Hueso bovino)
- Materiales aloplásticos: sintéticos e inertes.
- Regeneración ósea guiada (Membranas): no es un sustituto óseo en sí, sino que la misión de las mismas es establecer una barrera física sobre el defecto, para evitar la interposición de cualquier otro tejido que no sea el hueso, y se forme éste a partir de las células óseas existentes cercanas al defecto.
- Factor de crecimiento derivado de las plaquetas (PDGF): es una proteína que estimula la actividad mitogénica y quimiotáctica de los osteoblastos, acelerando el proceso de curación ósea. Actualmente se utiliza el plasma rico en plaquetas obtenido del propio paciente.

### ● Según su estructura:

- Cortical: de gran resistencia biomecánica.
- Esponjosa: se revascularizan rápidamente.
- Córico-esponjosa: las dos propiedades anteriores unidas.
- Hueso particulado o "chips".
- Papilla de hueso: mezcla de alguno de los anteriores injertos con colágeno, sangre y otras sustancias.
- Injerto compuesto: autoinjertos mezclados con componentes orgánicos o inorgánicos.

### ● Según su modo de acción:

- Osteogénicos: son los injertos de hueso autógeno, que mediante el establecimiento de centros de formación de células vivas producen la regeneración ósea directa del defecto.
- Osteoinductivos: son aquellos que tienen capacidad de liberar sustancias que inducen la formación ósea, es decir, que actúan sobre células pluripotenciales (osteoinductibles), originando una diferenciación fenotípica que concluye en la formación ósea por mecanismo endocondral. Estas moléculas responsables del mecanismo de osteoinducción se conocen como *Bone Mor-*

*phogenetic Proteins* (BMPs) y son las BMPs 2,3 y 7 las que producen neoformación endocondral, el resto inducen la formación de cartílago. Se ha encontrado BMP en el hueso de banco desmineralizado.

- Osteoconductivos: proporcionan una trama que estimula a las células no pluripotenciales o preprogramadas para que se conviertan en osteoblastos, desde los márgenes del defecto. Pueden ser materiales permanentes o reabsorbibles. Esta capacidad la tienen el hueso bovino y la HA sintética.

La **población** a la que va encaminada la utilización de los injertos óseos es aquella constituida por:

- Pacientes que presentan una atrofia severa en los procesos alveolares, tras un edentulismo parcial o total, con la finalidad de insertar implantes dentales (Ej. Elevación de seno, injertos alveolares en bloque).
- Durante el tratamiento implantológico en caso de fenestraciones.
- En defectos de resecciones oncológicas.
- Cuando hay pérdida de sustancia ósea de etiología traumática.
- Tras la realización de una quistectomía.

**Criterios de inclusión:** Aquellos pacientes que carecen de suficiente cantidad de hueso para ser tratados con las técnicas de rehabilitación oro-facial convencionales (implantes, prótesis, etc.), o que han sufrido pérdidas en las estructuras maxilares que le impiden tener una función y/o estética aceptables.

**Criterios de exclusión:** Pacientes con patología sistémica, sometidos a radioterapia y aquellos individuos de avanzada edad donde la intervención quirúrgica pueda comprometer su estado de salud.

Debido a que existe evidencia científica y clínica de que el hueso autólogo es el mejor sustituto óseo, por sus propiedades osteoinductivas y osteoprogenitoras, el **Procedimiento del Protocolo** lo hemos sistematizado adaptando el tipo de intervención quirúrgica para la obtención del injerto, a las condiciones anatómicas preexistentes. De esta forma, dependiendo del tamaño del defecto óseo a tratar, la toma del injerto se hará de zonas distintas:

- Defecto de pequeño tamaño: zona donante intraoral.
- Defecto de gran tamaño: zona donante extraoral.

Esto no excluye la posibilidad de mezclar el hueso autólogo con otros sustitutos óseos o con plasma rico en plaquetas.

## ● Zonas donantes intraorales

### 1. Injerto de mentón

**Definición:** Toma de un bloque óseo monocortical de la zona mandibular comprendida entre los dos agujeros mentonianos y 2 mm por debajo de los ápices dentarios.



## Ventajas:

- Proximidad de la zona donante y receptora.
- No precisa anestesia general; se obtiene el injerto bajo anestesia local, a veces asociada a sedación intravenosa.
- Es un hueso de carácter membranoso, lo que reduce su capacidad de reabsorción, y es osteogénico.
- Contiene grandes cantidades de BMP, y, por lo tanto, posee una gran capacidad osteoinductora.
- Fácil abordaje quirúrgico, sin dejar cicatrices visibles.
- Rápida regeneración ósea de la zona donante.
- Posibilidad de usarlo en bloque o triturarlo y mezclarlo con otro biomaterial.

## Inconvenientes:

- Volumen óseo limitado a zonas no muy deficitarias de hueso.
- Posibilidad de yatrogenia neurosensorial, estética (si no se toma de la zona adecuada) o de lesionar los ápices de los dientes antero-inferiores.

## Evaluación clínica:

- Estudio de la zona receptora, defectos de pequeño-mediano tamaño (ej. atrofia de un sector maxilar, elevación de seno maxilar unilateral o relleno de cavidad quística).
- Edad y evaluación médica general del paciente, incluida analítica.

## Pruebas complementarias:

- Estudio radiográfico:
  - Ortopantomografía.
  - Telerradiografía lateral de cráneo.
  - Tomografía Computerizada (TC).
- Análisis de modelos de estudio.
- Férulas quirúrgicas, para implantes.

## Tratamiento:

- Anestesia bilateral de los nervios mentonianos.
- Incisión tipo Neumann o mucogingival.
- Despegamiento del colgajo mucoperiostico.
- Para injerto en bloque, marcamos con puntos de osteotomía la cantidad que necesitamos, guardando una distancia de 5 mm por delante de los agujeros mentonianos, 2 mm por debajo de los ápices de los incisivos y 5-6 mm por encima de la basal mandibular; posteriormente unimos los puntos con una fresa de fisura y levantamos el bloque con un pequeño escoplo. Es aconsejable antes de su extracción dividirlo en dos respetando la línea media mandibular, facilitando así la reinserción muscular.
- Extracción de hueso medular con pinza gubia, si lo necesitamos.
- También se puede obtener el injerto por trefinado de la zona (trefina de 8 mm).
- Si necesitamos el injerto particulado para rellenar una zona de defecto óseo, utilizamos el molinillo de hueso.
- Para el relleno del defecto se puede mezclar con hueso desmineralizado, material aloplástico o PRP.
- Sutura de la herida y colocación de un vendaje compresivo en el mentón (mentonera), para evitar hematomas o excesiva inflamación.

## Tratamiento médico:

- Antibióticos, antiinflamatorios y analgésicos

## Seguimiento de la evolución del paciente.

## Recursos necesarios:

- Equipo quirúrgico básico: equipos y material quirúrgico necesario.
- Duración de la técnica quirúrgica de obtención del injerto: 20-30 minutos.
- Nivel de dificultad: (\*\*).

## 2. Injerto de rama mandibular

**Definición:** Toma de un bloque óseo monocortical de la región retromolar inferior y rama ascendente mandibular.

**Ventajas:** (similares al injerto mentoniano).

- Proximidad de la zona donante y receptora.
- No precisa anestesia general, se obtiene el injerto bajo anestesia local, a veces asociada a sedación intravenosa.
- Es un hueso de carácter membranoso, lo que reduce su capacidad de reabsorción, siendo además osteogénico.
- Contiene grandes cantidades de BMP, y, por lo tanto, posee una gran capacidad osteoinductora.
- Fácil abordaje quirúrgico, sin dejar cicatrices visibles.

## Inconvenientes:

- Volumen óseo limitado.
- Riesgo de fractura mandibular, si se adelgaza en exceso el ángulo mandibular.
- Posibilidad de lesión neurosensorial, si dañamos el nervio dentario inferior.

## Evaluación clínica:

- Estudio de la zona receptora, defectos de pequeño-mediano tamaño (ej. atrofia de un sector maxilar, elevación de seno maxilar unilateral o relleno de cavidad quística).
- Edad y evaluación médica general del paciente, incluida analítica.

## Pruebas complementarias:

- Estudio radiográfico:
  - Ortopantomografía.
  - Telerradiografía lateral de cráneo.
  - Tomografía Computerizada (TC).
- Análisis de modelos de estudio.
- Férulas quirúrgicas, para implantes.

## Tratamiento:

- Anestesia troncular del nervio dentario inferior, del nervio lingual y del nervio bucal.
- Mediante un acceso lateral mucoso, se realiza una incisión en la línea oblicua externa, en bayoneta.
- Se despega el colgajo mucoperiostico.
- Osteotomía, con fresa de fisura, horizontal y por vestibular a 3-4 mm por debajo del reborde mandibular, en sentido mesio-distal, de grosor y profundidad necesarios.
- Osteotomías verticales, distal y mesial, en sentido vestibulo-lingual desde el borde libre mandibular a la incisión ósea anteriormente trazada.

- Osteotomía, con fresa redonda, horizontal y en la cara vestibular de la rama mandibular, a la profundidad deseada, que marcará el límite inferior del injerto.
- Separación del bloque con escoplo.
- Se puede obtener el injerto por trefinado de la zona (trefina de 8 mm).
- Si necesitamos el injerto particulado para rellenar una zona de defecto óseo, utilizamos el molinillo de hueso.
- Para el relleno del defecto se puede mezclar con hueso desmineralizado, PRP o material aloplástico.
- Sutura de la herida.

#### Tratamiento médico:

- Antibióticos, antiinflamatorios y analgésicos.

**Seguimiento** de la evolución del paciente.

#### Recursos necesarios:

- Equipo quirúrgico básico: equipos y material quirúrgico necesario.
- Duración de la técnica quirúrgica de obtención del injerto: 15-20 minutos.
- Nivel de dificultad: (\*\*).

### 3. Injerto de tuberosidad

**Definición:** toma de hueso cortical y medular de la región retromolar del maxilar superior.

#### Ventajas:

- Proximidad de la zona donante y receptora.
- No precisa anestesia general, se obtiene el injerto bajo anestesia local.
- Hueso en cantidad suficiente para rellenar pequeños defectos.
- Fácil abordaje quirúrgico, sin dejar cicatrices visibles.

#### Inconvenientes:

- Volumen óseo muy limitado.
- Hueso esponjoso muy trabeculado, de calidad intermedia.
- Riesgo de establecer una comunicación oro-sinusal.
- La presencia del tercer molar superior dificulta la obtención del injerto.

#### Evaluación clínica:

- Estudio de la zona receptora: defectos de pequeño tamaño (ej. Recubrimientos periimplantarios o relleno de cavidad quística).
- Edad y evaluación médica general del paciente, incluida analítica.

#### Pruebas complementarias:

- Estudio radiográfico:
  - Ortopantomografía.
  - Tomografía Computerizada (TC).
- Análisis de modelos de estudio.
- férulas quirúrgicas, para implantes.

#### Tratamiento:

- Anestesia infiltrativa vestibular y troncular del nervio palatino anterior.

- Incisión en bayoneta.
- Despegamiento del colgajo mucoperióstico.
- Obtención del injerto con pinza gubia o con trefina en la cantidad necesaria.
- Para el relleno del defecto óseo se puede mezclar con hueso desmineralizado, PRP o material aloplástico.
- Sutura de la herida.

#### Tratamiento médico:

- Antibióticos, antiinflamatorios y analgésicos

**Seguimiento** de la evolución del paciente.

#### Recursos necesarios:

- Equipo quirúrgico básico: equipos y material quirúrgico necesario.
- Duración de la técnica quirúrgica de obtención del injerto: 5-10 minutos.
- Nivel de dificultad: (\*).

## Zonas donantes extraorales

### 1. Injerto de cresta ilíaca

**Definición:** obtención de gran cantidad de hueso esponjoso y de corticales muy delgadas, a partir del borde superior del hueso ilíaco.

#### Ventajas:

- Gran cantidad de hueso disponible córtico-esponjoso.
- Técnica segura y aceptada.

#### Inconvenientes:

- Necesidad de medio hospitalario y anestesia general.
- Cuando se utiliza como injerto "onlay" se reabsorbe alrededor del 40% el primer año.

#### Evaluación clínica:

- Defecto óseo a tratar de gran tamaño como una elevación sinusal bilateral o una reconstrucción de todo un reborde alveolar o maxilar.
- Edad y evaluación médica general del paciente, incluida analítica.

#### Pruebas complementarias:

- Estudio radiográfico:
  - Ortopantomografía.
  - Telerradiografía lateral de cráneo.
  - Tomografía Computerizada (TC).
  - Resonancia magnética nuclear (RMN).
- Análisis de modelos de estudio.
- férulas quirúrgicas.

#### Tratamiento:

- Paciente en decúbito supino y con una almohadilla bajo la pelvis para elevar la cresta.
- Vía de abordaje anteromedial a 1 cm. de la espina ilíaca anterosuperior.

- Incisión a lo largo del borde lateral del tubérculo de la cresta.
- Se eleva el periostio de la cresta y obtenemos bloques morfométricamente adecuados al defecto receptor, o bien se realiza con trefina en una o varias direcciones.
- Hemostasia con metilcelulosa, cierre perióstico y subcutáneo con Vicryl y del plano superficial con monofilamento.
- Dejar drenaje dependiendo de la extensión de la incisión y cantidad de hueso tomado.
- Se lleva el injerto a la zona receptora y se procede a la intervención de cirugía preprotésica planificada.
- Se puede asociar hueso desmineralizado, material aloplástico o PRP.

#### Tratamiento médico:

- Antibióticos, antiinflamatorios y analgésicos.

**Seguimiento** de la evolución y movilidad del paciente.

#### Recursos necesarios:

- Quirófano equipado para intervenciones bajo anestesia general.
- Equipo quirúrgico básico: equipos y material quirúrgico necesario.
- Duración de la técnica quirúrgica de obtención del injerto: 20-40 minutos.
- Nivel de dificultad: (\*\*\*)-(\*\*\*\*).

## 2. Injerto de calota

**Definición:** Obtención de hueso de origen membranoso, compacto, de zona parietal de la calota craneal.

#### Ventajas:

- Volumen de hueso aceptable.
- Rápida revascularización del injerto y mínima reabsorción.
- Baja morbilidad (ausencia de dolor postoperatorio, no deja cicatrices visibles) e inmediata deambulación del paciente.
- Acceso quirúrgico cómodo y cercano a la cavidad oral receptora.

#### Inconvenientes:

- Necesidad de medio hospitalario y anestesia general.
- Limitación en cuanto a la cantidad de hueso disponible por su ubicación y características anatómicas de hueso (peligro de perforación de la duramadre).

#### Evaluación clínica:

- Defecto óseo a tratar de gran tamaño como una elevación sinusal bilateral o una reconstrucción de todo un reborde alveolar o maxilar.
- Edad y evaluación médica general del paciente, incluida analítica.

#### Pruebas complementarias:

- Estudio radiográfico:
  - Ortopantomografía.
  - Telerradiografía lateral de cráneo.

- Tomografía Computerizada (TC).
- Resonancia magnética nuclear (RMN).
- Análisis de modelos de estudio.
- Férulas quirúrgicas.

#### Tratamiento:

- Desinfección con betadine de la zona parietal (no precisa rasurado).
- Infiltración subgaleal de solución de adrenalina (0,5 mg A + 150 cc suero fisiológico), disminuye el sangrado y facilita el despegamiento.
- Incisión, alejada 5 cm. de la sutura interparietal, de cuero cabelludo, galea y periostio.
- Mediante la realización previa de una plantilla, delimitamos la superficie parietal del injerto con una fresa de fisura o sierra oscilante, hasta que sangra el dípole.
- Con un escoplo, desde la corticotomía inicial, se retira el injerto.
- Hemostasia con oximetilcelulosa o cera de hueso.
- Sutura en dos planos, drenaje y vendaje compresivo.
- Se lleva el injerto a la zona receptora y se fija y, si procede, se realiza la inserción inmediata de implantes.
- Se puede asociar hueso desmineralizado, material aloplástico o PRP.

#### Tratamiento médico:

- Antibióticos, antiinflamatorios y analgésicos.

**Seguimiento** de la evolución del paciente.

#### Recursos necesarios:

- Quirófano equipado para intervenciones bajo anestesia general.
- Equipo quirúrgico básico: equipos y material quirúrgico necesario.
- Duración de la técnica quirúrgica de obtención del injerto: 20-40 minutos.
- Nivel de dificultad: (\*\*\*)-(\*\*\*\*).

## 3. Injerto de tibia

**Definición:** Obtención de hueso esponjoso mediante trefinado de la porción proximal de la tibia (volumen máximo 40cc).

#### Ventajas:

- Cantidad de hueso suficiente para un gran defecto.
- No se precisa drenaje de la herida; no se afecta la movilidad de la pierna ni la bipedestación inmediata.

#### Inconvenientes:

- Necesidad de medio hospitalario y anestesia general (aunque no siempre).
- No se obtienen grandes cantidades de hueso como en otras técnicas extraorales descritas.

#### Evaluación clínica:

- Defecto óseo a tratar de gran tamaño como una elevación sinusal uni o bilateral o reconstrucción de parte del reborde alveolar.

- Edad y evaluación médica general del paciente, incluida analítica.

#### Pruebas complementarias:

- Estudio radiográfico:
  - Ortopantomografía.
  - Telerradiografía lateral de cráneo.
  - Tomografía Computerizada (TC).
  - Resonancia magnética nuclear (RMN).
- Análisis de modelos de estudio.
- Férulas quirúrgicas.

#### Tratamiento:

- Paciente en decúbito supino y con una almohadilla bajo la fosa poplítea para elevar la meseta tibial.
- Vía de abordaje a 1 cm por debajo y lateral al ápex de la tuberosidad tibial, incisión de 1,5 cm.
- Disección del tejido subcutáneo y periostio, exponiendo la superficie lateral de la tibia.
- Con una trefina de 8 ó 10 mm se obtienen bloques por trefinado múltiple y cureteado de la esponjosa.
- Hemostasia local, cierre perióstico y subcutáneo con Vicryl y plano superficial con monofilamento.
- Se lleva el injerto a la zona receptora, pudiendo o no mezclarlo con hueso desmineralizado, material aloplástico o PRP.

#### Tratamiento médico:

- Antibióticos, antiinflamatorios y analgésicos.

**Seguimiento** de la evolución y movilidad del paciente.

#### Recursos necesarios:

- Quirófano equipado para intervenciones bajo anestesia general
- Equipo quirúrgico básico: equipos y material quirúrgico necesario.
- Duración de la técnica quirúrgica de obtención del injerto: 30-40 minutos.
- Nivel de dificultad: (\*\*\*)-(\*\*\*\*).

## ● Obtención del plasma rico en plaquetas

### 1. Definición

El plasma rico en plaquetas es una concentración de plaquetas autólogas humanas que contiene todos los factores de crecimiento incluidos en las mismas. Es una fuente fácilmente accesible y económica de agentes biológicos, en este caso factores de crecimiento principalmente, que aceleran y modulan los procesos de regeneración y reparación tisular.

### 2. Ventajas

- Es un producto de fácil obtención y muy económico.

- Al ser totalmente autólogo se elimina el riesgo de aparición de enfermedades transmisibles y de reacciones inmunitarias adversas.
- Debido a su riqueza en fibrina autóloga tiene gran poder hemostático.
- En pequeños defectos se puede emplear solo, sin sustituto óseo, evitando la intervención quirúrgica de obtención de injerto.

### 3. Inconvenientes

- Necesidad de tomar una vía al paciente para extraer la sangre.

### 4. Evaluación clínica

- Estudio de la zona receptora: valorar el tamaño y la localización del defecto tisular dentro de la cavidad oral.
- Valoración médica general del paciente: atendiendo sobre todo a su edad, por la capacidad regenerativa del paciente, y, en segundo lugar, a la existencia de patologías hematológicas.

### 5. Pruebas complementarias

- Estudio radiográfico:
  - Ortopantomografía.
  - Telerradiografía lateral de cráneo.
  - Tomografía Computerizada (TC).
- Análisis de modelos de estudio.
- Férulas quirúrgicas.
- Analítica completa.

### 6. Tratamiento

- Se realiza la extracción de sangre al paciente unos minutos antes de la intervención, con unos tubos al vacío que contienen citrato sódico, para evitar la coagulación prematura.
- La cantidad de sangre que se extrae va a depender del defecto óseo a tratar (Ej. 10 cc para relleno de un alveolo, 30-40 cc para elevación de un seno).
- Se centrifuga la sangre equilibrando los tubos dentro de la centrífuga. El tiempo y las revoluciones empleadas son variables según los autores, habitualmente se hace a 1.500 rpm durante unos 6 minutos. De este modo conseguimos separar las distintas fracciones plasmáticas del componente celular de la sangre.
- Mediante pipeteado, obtenemos las diferentes fracciones de plasma que quedan por encima de la serie roja o celular, y las trasladamos a unos tubos de cristal estériles.
- Se añade cloruro cálcico para formar el **coágulo plaquetario**, a la vez que se sumergen los tubos en un bloque térmico a 37°C, convirtiéndolo así en un producto manejable y fácil de aplicar quirúrgicamente.
- Se transporta el preparado autólogo a la zona receptora, pudiendo o no mezclarlo con hueso autógeno, desmineralizado o cualquier biomaterial.

**7. Seguimiento** de la evolución del paciente

## 8. Recursos necesarios

- Equipo quirúrgico básico: Equipos y material quirúrgico necesario.
- Centrífuga, bloque térmico, pipetas calibradas y material fungible de laboratorio estéril.
- Duración de la técnica quirúrgica de obtención del injerto: 10-15 minutos.
- Nivel de dificultad: (\*).

## Bibliografía

- Mazor Z, Peleg M, Garg AK, Luboshitz J. Platelet-Rich Plasma for Bone Enhancement in Sinus Floor Augmentation With Simultaneous Implant Placement: Patient Series Study. *Implant Dent* 2004; 13(1):65-72.
- Thorn JJ, Sorensen H, Weis-Fogh U, Andersen M. Autologous fibrin glue with growth factors reconstructive maxillofacial surgery. *Int J Oral Maxillofac Surg* 2004; 33(1): 95-100.
- Joshi A; Kostakis GC; An investigation of post-operative morbidity following iliac crest graft harvesting. *Br Dent J* 2004; 196(3):167-71.
- Tadjoeedi ES, de Lange GL, Brnckers AL, Lyaruu DM, Burger EH. Deproteinized cancellous bovine bone (Bio-Oss) as bone substitute for sinus floor elevation. A retrospective, histomorphometrical study of five cases. *J Clin Periodontol* 2003; 30(3):261-70.
- Acocella A, Nardi P, Tedesco A, Beninati F, Giannani D. Anterior iliac bone grafts: techniques and sequelae. Report on 107 cases and review of the literature. *Minerva Stomatol* 2003; 52(9):441-53.
- Hising P, Bolin A, Branting C. Reconstruction of severely resorbed alveolar ridge crests with dental implants using a bovine bone mineral for augmentation. *Int J Oral Maxillofac Implants* 2001; 16(1):90-7.
- Schmitz JP, Hollinger JO. The biology of platelet-rich plasma. *J Oral Maxillofac Surg* 2001; 59: 1119-21.
- Dard M, Sewing A, Meyer J, Verrier S, Roessler S, Scharnweber, D. Tools for tissue engineering of mineralized oral structures. *Clin Oral Invest* 2000; 4: 126-9.
- Schultze S, Schliephake H, Newkan FW. Soft tissue profile changes after autogenous iliac crest onlay grafting for the extremely atrophic maxillar. *J oral Maxillofac Surg* 2000; 58(9):971-75.
- Raghoobar GM, Batenburg RH, Meijer HJ, Vissink A. Horizontal osteotomy for reconstruction of the narrow edentulous mandible. *Clin Oral Implants Res* 2000; 11(1):76-82.
- Anitua, E. Plasma rich in growth factor: Preliminary results of use in the preparation of future sites for implants. *Int Oral Maxillofac Implants* 1999; 14:529-35.
- Khoury F. Augmentation of the sinus floor with mandibular bone block and simultaneous implantation: a 6-year clinical investigation. *Int J Oral Maxillofac Implants* 1999; 14(4):557-64.
- Hunt DR, Jovanovic SA. Autogenous bone harvesting: a chin graft technique for particulate and monocortical bone blocks. *Int J Periodontics Restorative Dent* 1999; 19(2):165-73.
- Santoro F, Maiorana C, Rabagliati M. Long-term results with autogenous onlay grafts in maxillary and mandibular atrophy. *J Long Term Eff Med Implants* 1999; 9(3):215-22.
- Von Arx T, Kurt B. Implant placement and simultaneous ridge augmentation using autogenous bone and a micro titanium mesh: a prospective clinical study with 20 implants. *Clin Oral Implants Res* 1999; 10(1):24-33.
- De Vicente J.C. Tratado de Odontología, tomo IV, cap. 26 Ed. SmithKline Beecham Madrid, 1998.
- Santamaría J. Tratado de Odontología, tomo IV, cap. 27 Ed. SmithKline Beecham. Madrid, 1998.

## CONSENTIMIENTO INFORMADO PARA LAS TÉCNICAS QUIRÚRGICAS DE SUSTITUCIÓN ÓSEA EN CIRUGÍA BUCAL

Para satisfacción de los **DERECHOS DEL PACIENTE**, como instrumento favorecedor del correcto uso de los Procedimientos Terapéuticos y Diagnósticos, y en cumplimiento de la Ley General de Sanidad y la ley 41/2002:

Yo D/D<sup>a</sup>..... como paciente

o D/D<sup>a</sup>..... como su representante legal en pleno uso de mis facultades, libre y voluntariamente,

### DECLARO:

Que el/la Dr/Dra .....

Me ha explicado, en términos asequibles, la naturaleza exacta de la intervención o procedimiento que se me va a realizar y su necesidad. He tenido la oportunidad de discutir con el facultativo cómo se va a efectuar, su propósito, las alternativas razonables, las posibles consecuencias de no hacer este tratamiento y todos los riesgos y posibles complicaciones que de él puedan derivarse.

Comprendo que la práctica de la Cirugía Bucal no es una ciencia exacta, y que pretende solucionar una patología diagnosticada gracias a los hechos observados o comprobados hasta este momento; por tanto no es razonable que el cirujano sea capaz de anticipar ni de explicar todos los riesgos o complicaciones. Comprendo también que un resultado indeseable no necesariamente implica un error en ese juicio, por lo que buscando los mejores resultados confío en que el conocimiento y las decisiones del profesional durante el procedimiento o intervención estarán basados sobre los hechos hasta entonces conocidos, buscando siempre mi mayor beneficio.

Me ha explicado que el tratamiento que se va a hacer se efectuará bajo anestesia local, o general en los casos que requieren hospitalización. Su finalidad es bloquear, de forma reversible, la transmisión de los impulsos nerviosos, para poder realizar la intervención sin dolor. Se me ha informado que notaré una sensación de acorchamiento del labio, lengua o de otras zonas de la cara, que va a durar horas, y que normalmente desaparecerá entre dos y cuatro.

Si bien a partir de mis antecedentes personales no se deducen posibles alergias o hipersensibilidad a los componentes de la solución anestésica, ello no excluye la posibilidad de que, a pesar de ser muy improbable, puedan presentarse manifestaciones alérgicas del tipo urticaria, dermatitis de contacto, asma, edema angioneurótico, y en casos extremos shock anafiláctico, que pueden requerir tratamiento urgente. También se me ha explicado que la administración de anestesia local puede provocar, a veces y en el punto de inyección, ulceración de la mucosa y dolor. Asimismo es posible que transitoriamente quede una cierta dificultad en los movimientos de apertura de boca.

Las sustancias que contiene la solución anestésica pueden originar leves alteraciones del pulso y de la tensión arterial. Se me ha informado que, aún en el caso de que no se deduzca ningún tipo de patología cardiovascular de mis antecedentes, la presencia de adrenalina puede favorecer, aunque de forma muy inusual, la aparición de arritmias leves.

Me ha explicado que toda intervención quirúrgica en la boca, aunque de modo infrecuente e incluso impredecible, puede tener riesgos y complicaciones entre las que se incluyen:

- Inflamación.
- Dolor.
- Infección.
- Limitación de la apertura bucal.
- Dehiscencia de la sutura.
- Complicaciones nerviosas: anestesia o hipoestesia del nervio dentario inferior, nervio mentoniano, nervio lingual, nervio infraorbitario; temporal o permanente.

- Fractura ósea.
- Rotura de instrumentos.
- Comunicación oronasal y/u orosinusal.
- Daño a estructuras vecinas (dientes o restauraciones).

He sido informado de:

- Que estas complicaciones generales pueden requerir tratamientos médico-quirúrgicos adicionales y que, raramente, algunas pueden dejar secuelas definitivas.
- El fracaso del injerto o sustituto óseo empleado en concreto, puede suceder por motivos de diversa índole: reabsorción imprevisible, pérdida del injerto por exposición como consecuencia de dehiscencia de heridas y colgajos, infección del injerto y rechazo del material implantado.

Consiento en que se tomen fotografías o registros en otros tipos de soporte audiovisual, antes, durante y después de la intervención quirúrgica, para facilitar el avance del conocimiento científico y la docencia. En todos los casos será resguardada la identidad del/de la paciente.

He comprendido las explicaciones que se me han facilitado, y el facultativo me ha permitido realizar todas las observaciones y me ha aclarado todas las dudas que le he planteado.

Si surgiera cualquier situación inesperada durante la intervención, autorizo a mi especialista a realizar cualquier procedimiento o maniobra que, en su juicio clínico, estime oportuna para mi mejor tratamiento.

También comprendo, que en cualquier momento y sin necesidad de dar ninguna explicación, puedo revocar el consentimiento que ahora presto.

Por ello, me considero en condiciones de ponderar debidamente tanto los riesgos como la utilidad y beneficio que puedo obtener del tratamiento; así pues, manifiesto que estoy satisfecho/a con la información recibida y por ello, Yo **DOY MI CONSENTIMIENTO**, para que se me practique la intervención quirúrgica de .....  
..... bajo anestesia .....

Observaciones .....

Y para que así conste, firmo el presente original después de leído.

En ..... , a ..... de ..... de .....

Firma del Paciente y DNI  
(o representante legal)

Firma del Médico/Odontólogo  
Nº Colegiado:

2005



# PROCOLO

## EN TRAUMATOLOGÍA ORAL

*Autores: Prof. Dr. Luis Barbier  
Dr. Gorka Santamaría  
Dra. Icíar Arteagoitia  
Prof. Dr. Salvador Landa  
Prof. Dr. Joseba Santamaría  
Universidad del País Vasco*

● Introducción .....	128
● Traumatismos alveolo-dentarios .....	128
● Lesiones de partes blandas .....	131
● Bibliografía .....	131
● Consentimiento Informado .....	132

## ● Introducción

La incidencia de la traumatología oral ha ido en aumento durante los últimos años debido fundamentalmente al incremento de la práctica deportiva, de los accidentes de cualquier tipo entre los que destacan los debidos al tráfico, a las caídas, al maltrato y a la violencia por cualquier causa, especialmente la doméstica. En la dentición decidua, entre los 2 y 3 años de edad uno de cada dos niños ha padecido algún traumatismo buco-dentario, mientras que en lo que se refiere a dentición permanente, la etapa más frecuente de traumatismos buco-dentales es entre los 8 y 12 años.

Debido a la responsabilidad médico-legal, es importante determinar si un traumatismo buco-dentario tiene origen en el abuso o maltrato, o en accidentes de tráfico, y en su caso ponerlo en conocimiento de las autoridades pertinentes.

Resulta fundamental por tanto, enfocar este problema de un modo preventivo. Las dos principales medidas a tener en cuenta son la utilización de protectores bucales para la práctica deportiva, y el tratamiento precoz, casi inmediato, de los traumatismos dentarios.

Es preciso asegurar siempre y en primer lugar la vía aérea, y descartar complicaciones neurológicas. Si detectásemos la presencia de alguna de estas complicaciones, sería necesario enviar al paciente de inmediato a un Medio Hospitalario, y diferir el tratamiento dental hasta su posterior recuperación.

## ● Traumatismos alveolo-dentarios

### 1. Definición de términos

#### Lesiones de los tejidos duros dentarios y de la pulpa

##### Infracción dentaria

- No hay pérdida de tejido dentario pero sí se aprecia alguna línea de fisura en el esmalte.
- El diagnóstico se realiza por transluminación.
- La clínica y la radiología son normales.
- Debido a que puede producirse una necrosis pulpar tardía, deben realizarse controles clínicos y radiológicos hasta 12 meses después.

##### Fractura de corona no complicada

- Afecta a esmalte y dentina pero sin exposición pulpar.
- El diagnóstico es clínico y radiológico.

##### Fractura de corona complicada

- Afecta al esmalte y a la dentina, pero con exposición pulpar.

##### Fractura corono-radicular no complicada

- Afecta al esmalte, a la dentina y al cemento, pero sin exposición pulpar.

##### Fractura corono-radicular complicada

- Afecta al esmalte, a la dentina y al cemento, pero con exposición pulpar.

##### Fractura radicular

- Afecta al cemento, a la dentina y a la pulpa.
- Clínicamente el diente puede aparecer elongado.
- Se debe valorar la movilidad de la corona y la vitalidad pulpar.
- Radiográficamente se puede observar una separación de la raíz coronal con la zona apical. Aparecen línea/s de fractura/s que provocan radiotransparencia/s en la raíz.

### Lesiones de los tejidos periodontales

#### Concusión

- Es un traumatismo dental en el que clínicamente no existe pérdida de tejido dentario, ni desplazamiento.
- El diente está sensible.
- No hay movilidad, ni sangrado gingival.
- Radiográficamente no hay alteraciones.

#### Subluxación

- El diente está móvil pero sin desplazamiento.
- Puede o no existir sangrado del surco gingival.

#### Luxación intrusiva

- Es importante determinar en el caso de los dientes temporales si existe o no afectación sobre el folículo de diente permanente.
- El diente está desplazado hacia el interior de su alveolo, generalmente a través de la tabla vestibular.
- Clínicamente el diente está acortado o incluso desaparecido en el interior de su alveolo.
- Radiográficamente el diente está desplazado apicalmente dentro su alveolo con discontinuidad del espacio periodontal.

#### Luxación extrusiva

- El diente está móvil y desplazado coronalmente fuera de su alveolo. Está elongado provocando alteración oclusal. Existe dolor.
- Radiográficamente se aprecia que el diente está parcialmente fuera de su alveolo observándose en ese área el ensanchamiento del espacio periodontal.

#### Luxación lateral

- El diente está desplazado en cualquier dirección respecto a su eje axial, aunque con mayor frecuencia hacia palatino y lingual.
- Radiográficamente el diente está fuera de su alveolo.
- En el área periapical, el espacio periodontal ensanchado se observa mejor en una radiografía oclusal.

#### Avulsión

- El diente está completamente fuera de su alveolo. La exploración clínica y la radiografía apical permiten verificarlo.
- Sólo deben ser tratados los dientes definitivos, no los dientes deciduos.

## Lesiones del hueso de sostén o de soporte

### Conminución alveolar

- Se presenta junto con la luxación intrusiva o lateral.

### Fractura de la pared alveolar

### Fractura del proceso alveolar

- Puede implicar o no a la cavidad alveolar.

### Fractura de la mandíbula o del maxilar superior

- Con frecuencia involucra también a la cavidad y al proceso alveolar.

## Lesiones de la encía o de la mucosa oral

### Abrasión

- Es una herida superficial por raspadura o desgarro de la mucosa que deja una superficie áspera y sangrante.

### Contusión

- Producida generalmente por un golpe con un objeto romo que no llega a producir rotura de la mucosa, pero que origina generalmente una hemorragia submucosa.

### Laceración

- Generalmente causada por un objeto duro que origina una herida superficial o profunda.

## 2. Plan de actuación ante los traumatismos dentarios

### Recogida de datos clínicos

#### Historia Clínica

Ha de valorarse la siguiente información:

- Dónde, cuándo y cómo se produjo el traumatismo.
- Si ha existido o no:
  - Pérdida de conciencia.
  - Hematemesis/Hemoptisis.
  - Otorragia.
  - Epistaxis.
  - Náuseas.
  - Vómitos.
  - Cefaleas.
  - Dolor cervical y/o articular (ATM).
- Las características del dolor dentario: espontáneo, con la masticación o con los cambios térmicos.

#### Exploración Clínica

En ocasiones es necesario realizar una leve infiltración anestésica local, con el fin de realizar una exploración metódica de la zona afectada.

- Se debe explorar todo tipo de cambios y/o alteraciones de los tejidos blandos: es recomendable establecer un orden sistemático de exploración para no pasar por alto ningún tipo de dato relevante que se encuentre presente en alguna de estas regiones:
  - Piel peribucal.
  - Labios.
  - Lengua.
  - Mucosa bucal.
  - Encía.
  - Paladar.
  - Suelo de la boca.

- La valoración de los tejidos duros se puede clasificar en dos apartados:
  - Dientes.
  - Óseos.
- La información sobre los dientes debe incluir:
  - El tipo de diente y el número de dientes afectados.
  - Tipo de fractura y de luxación.
  - Si existe o no movilidad y cuantificarla en mm.
  - Si existe o no exposición pulpar.
  - Si se ha producido avulsión, si está o no íntegro el diente, tiempo extraoral y sistema de transporte del mismo.
  - Si existe o no vitalidad pulpar (valorar cambios cromáticos).
  - Si se ha producido intrusión en el alveolo dentario.
- Valorar la movilidad y fractura de los procesos alveolares y maxilares, así como la realización de un detallado análisis oclusal y del estado de la ATM.

### Examen Radiológico

Las pruebas complementarias radiológicas, deben incluir una radiografía panorámica, que es de especial interés en traumatismos extensos, así como para la valoración de la posible afectación de gérmenes de dientes permanentes en traumatismos en la infancia, y radiografías periapicales centradas de los dientes afectados; en ocasiones es preciso realizar series radiológicas apicales en varias posiciones para poder determinar el alcance de un traumatismo sobre un diente o grupo dentario. Hay que hacer controles evolutivos radiográficos, pues a partir de la 3<sup>a</sup>-4<sup>a</sup> semana pueden aparecer imágenes radiotransparentes periapicales sugerentes de necrosis pulpar, o signos radiográficos de reabsorción radicular externa inflamatoria. A partir de los dos meses pueden ser visibles la anquilosis y la reabsorción radicular interna.

### Manejo Terapéutico

El plan de tratamiento se basa en un diagnóstico clínico que incluye la inspección, la exploración, la palpación y la percusión valorando la movilidad de los dientes. Las pruebas de vitalidad pulpar ayudan a facilitar el diagnóstico, encaminar el tratamiento y predecir el pronóstico.

La mayor parte de los tratamientos se pueden realizar con anestesia loco-regional aunque en determinadas ocasiones y sobre todo en niños de menor edad, la sedación consciente puede servir de gran ayuda para realizar el tratamiento.

El objetivo del tratamiento es devolver a los dientes el estado previo al traumatismo, aunque esto no siempre será posible. Por tanto, el ideal es:

- Optimizar la curación del ligamento periodontal, del paquete vasculo-nervioso apical y de la pulpa dentaria.
- Mantener la estética y la función del diente.

Individualmente los tratamientos de cada lesión en concreto se resumen a continuación:

- Infracción: Pulido y aplicación de flúor tópico si hay bordes cortantes, y/o restauración con resinas compuestas en función de la cantidad de tejido dentario afectado. Control radiográfico y vitalometría.

- **Fractura corono-radicular no complicada:** El tratamiento debe dirigirse a restaurar la anatomía perdida a ser posible con los fragmentos propios del diente y a la protección de la pulpa dentaria.  
Seguimiento clínico: 1 año con controles de vitalidad pulpar.
- **Fractura complicada de corona y fractura corono-radicular complicada:** Eliminación del fragmento fracturado, tratamiento pulpar endodóntico y posterior reconstrucción.  
En dientes deciduos debe dirigirse a restaurar la anatomía perdida, previa pulpotomía/pulpectomía.  
En los casos donde no exista posibilidad de restauración, se procede a la exodoncia del diente afecto.  
Seguimiento clínico: a los 2, 6 y 12 meses y anualmente durante 4 años más.
- **Fractura radicular:** El tratamiento debe ir dirigido a reposicionar y estabilizar el fragmento coronal en el alveolo, en su posición correcta, para optimizar la curación del ligamento periodontal y la pulpa dentaria.  
En dientes deciduos si hay desplazamiento, se debe extraer el fragmento coronal y adoptar una conducta expectante del apical que se reabsorberá fisiológicamente.  
El desarrollo radicular del diente afectado junto con la magnitud del desplazamiento, van a condicionar el pronóstico y la necesidad de tratamiento pulpar.  
En las fracturas verticales, el tratamiento es la exodoncia.  
Seguimiento clínico: las 2 semanas y a los 2, 3 y 12 meses.
- **Concusión:** El tratamiento debe ir dirigido a observar la evolución a las 6 semanas y a los 12 meses para valorar el estado periodontal y pulpar.
- **Subluxación:** El tratamiento va dirigido a estabilizar el diente, optimizando la curación del ligamento periodontal y manteniendo la vitalidad pulpar.  
Se debe observar la evolución a las 6 semanas y a los 12 meses. Los dientes más inmaduros tienen mayor supervivencia pulpar.
- **Luxación intrusiva:** El tratamiento en el caso de un diente permanente es reposicionar y estabilizar el diente en su posición correcta. Distinguimos dos situaciones:
  1. Si tiene ápice abierto, habrá que esperar su erupción espontánea; si existe reabsorción inflamatoria, hay que tratar los conductos radiculares del diente.
  2. En los dientes con ápice maduro, hay que hacer una reposición ortodóntica o quirúrgica en 2-4 semanas, y además, hay que hacer un tratamiento de conductos profiláctico en 1 ó 2 semanas para tratar de prevenir la reabsorción radicular inflamatoria, puesto que en casi todos los casos se produce una necrosis pulpar.
 En el caso de un diente deciduo esperar su reposición espontánea y si el desplazamiento afecta al germen permanente exodonciar.  
La necrosis pulpar y por lo tanto el tratamiento de conductos, está directamente relacionado con los dientes con ápice más cerrado.  
El seguimiento debe realizarse el 1º, 2º, 6º mes y al primer año.  
La luxación intrusiva es el tipo de traumatismo con pronóstico más desfavorable, pues son muy frecuentes las necrosis pulpares, las reabsorciones externas radiculares, así como la pérdida de hueso marginal. Cuando se precisa ferulización, el periodo de tiempo es el genérico para los dientes desplazados.
- **Luxación lateral:** El tratamiento en la dentición definitiva consiste en reposicionar y estabilizar al diente, en su posición correcta, tan pronto como sea posible con una ferulización no rígida durante 2 semanas mínimo.  
En la dentición temporal cuando exista interferencia oclusal o riesgo de daño a gérmenes permanentes, se exodoncia.  
Los dientes con desarrollo radicular más inmaduro tienen mayor supervivencia pulpar.  
El seguimiento debe realizarse el 1º, 2º, 3º y 6º mes y al primer año.
- **Luxación extrusiva:** Consiste en reposicionar y estabilizar al diente, tan pronto como sea posible en su posición correcta con una ferulización no rígida durante 1 ó 2 semanas. Los dientes más inmaduros tienen mayor supervivencia pulpar.  
En la dentición temporal cuando exista interferencia oclusal o riesgo de daño a gérmenes permanentes, se exodoncia.  
El seguimiento debe realizarse el 1º, 2º, 3º y 6º mes y al primer año.
- **Avulsión:** El tratamiento está dirigido a reposicionar y estabilizar el diente, tan pronto como sea posible, en su posición correcta.  
Si el diente está contaminado, limpiarlo con irrigación de suero fisiológico. Es conveniente irrigar también el interior del alveolo para eliminar posibles cuerpos extraños, y poder reposicionar el diente en su posición correcta en el alveolo. Se debe intentar conservar al máximo la vitalidad de las células periodontales, para disminuir la probabilidad de anquilosis y reabsorciones radiculares.  
Debe estabilizarse con una ferulización semirrígida durante 7-10 días, como mínimo un diente por mesial y otro por distal del diente avulsionado. Resultan muy prácticas las férulas de alambre de acero inoxidable trenzado fijadas con resina compuesta.
- **Fractura alveolar:** Precisan un diagnóstico precoz; el diagnóstico clínico suele ser fácil, pues se mueve más de un diente y en bloque generalmente, pero el diagnóstico radiológico suele resultar más complicado. El tratamiento estará dirigido a reposicionar el fragmento y a estabilizarlo mediante ferulización a los dientes adyacentes durante 3-4 semanas con un seguimiento pulpar. En aquellos casos con un fragmento fracturado amplio puede ser preciso reducir y fijar mediante placas de osteosíntesis.

## Lesiones de partes blandas

### 1. Introducción y definición de términos

Este tipo de lesiones pueden presentarse bien aisladas, o bien asociadas a traumatismos alveolodentarios. Fundamentalmente se dividen en dos grandes grupos:

- Heridas con solución de continuidad de la mucosa. Hay dos tipos:
  - Abrasiones: afectan exclusivamente a las capas más superficiales de la mucosa.
  - Laceraciones: cuando se afectan varias capas de la mucosa. Pueden presentarse de diversa forma: transfixiantes (cuando comunican la piel con la cavidad bucal), inciso-contusas, con pérdida de sustancia y heridas complejas.
- Contusiones: En las que la mucosa conserva su integridad. Se caracterizan por rotura de vasos sanguíneos o linfáticos subyacentes. Clínicamente se manifiestan por dolor, tumefacción y equimosis o hematoma. Requieren tan sólo medidas antiinflamatorias y de antisepsia y analgesia local.

### 2. Plan de tratamiento

Es esencial la correcta recogida de información mediante la historia clínica, del mecanismo de producción de la herida, cuándo y dónde se produjo ya que, sea cual sea su forma de presentación, las heridas de partes blandas han de suturarse con la mayor premura admitiéndose demorar el tratamiento en los traumatizados faciales hasta 24-48 horas.

Antes de tratar cualquier lesión de este tipo se ha de determinar la ubicación exacta de la herida y el grado de afectación en extensión y profundidad de la misma, así como el de estructuras vecinas nobles, tanto nerviosas, sanguíneas como musculares

#### Protocolo de actuación clínica

El tratamiento de las lesiones de partes blandas incluye:

- Bloqueo anestésico local del área a tratar: Tan sólo se tratarán bajo anestesia general y en un medio hospitalario, aquellas heridas asociadas a politraumatismos, pacientes especiales y niños de muy corta edad, cuyo manejo con anestesia local resulte francamente inviable.
- Hemostasia de los vasos sangrantes, con electrocoagulación, pinzas mosquito o ligaduras.
- Limpieza con suero fisiológico y sustancias desinfectantes: Si la herida está cercana a la piel, es preferible usar sustancias de este tipo incoloras para prevenir una posible pigmentación del área afectada.
- Regularización de los bordes de la herida, y sutura en uno o varios planos, recurriendo a materiales de sutura reabsorbibles en los planos más profundos.

Heridas que precisan atención especial:

- Labios: Sutura en tres planos, mucosa, muscular y cutáneo, y afrontar cuidadosamente el borde rojo labial.

- Paladar: En principio las heridas en paladar duro no deben suturarse a no ser que lo afecten en su totalidad.

## Bibliografía

- Sigalas E, Regan JD, Kramer PR, Witherspoon DE, Opperman LA. Survival of human periodontal ligament cells in media proposed transport of avulsed teeth. *Dent Traumatol* 2004 Feb; 20(1): 21-8.
- Al-Jundi SH. Type of treatment, prognosis, and estimation of time spent in dental trauma in late presentation cases at a dental teaching: a longitudinal and retrospective study. *Dent Traumatol* 2004 Feb; 20(1): 1-5.
- Spinaz E. A biological conservative approach to complex traumatic dental alveolar lesions. *J Clin Pediatr Dent* 2003 Fall; 28(1):1-10.
- Strobl H, Gojer G, Norer B, Emshoff R. Assessing revascularization of avulsed permanent maxillary by laser Doppler flowmetry. *J Am Dent Assoc* 2003 Dec; 134(12):1597-603.
- Cohenca N, Karni S, Rotstein I. Transient apical breakdown following tooth luxation. *Dent Traumatol* 2003 Oct; 19(5): 289-91.
- Majorana A, Bardellini E, Conti G, Keller E, Pasini S. Root resorption in dental trauma: 45 cases followed for 5 years. *Dent Traumatol* 2003 Oct; 19(5): 262-5.
- Mehlman ES. Traumatic injuries of the teeth: current treatment modalities. *Dent Today* 2003 Jul; 22(7): 98-101.
- Kenny DJ, Barrett EJ, Casas MJ. Avulsions and intrusions: the controversial displacement injuries. *J Can Dent Assoc* 2003 May; 69(5): 308-13.
- Pileggi R, Dumsha TC. The management of traumatic dental injuries. *Tex Dent J* 2003 Mar; 120(3): 270-5.
- Douglass AB, Douglass JM. Common Dental Emergencies. *Am Fam Physician* 2003 Feb; 67(3): 511-6.
- Blanco L, Cohen S. Treatment of crown fractures with exposed pulps. *J Calif Dent Assoc* 2002 Jun; 30(6): 419-25.
- Trope M. Avulsion and replantation. *Refuat Hapeh Vehashinayim* 2002 Apr; 19(2): 6-15, 76.
- Trope M. Clinical management of the avulsed tooth: present strategies and future directions. *Dent Traumatol* 2002 Feb; 18(1): 1-11.
- Guideline on management of acute dental trauma. Council on Clinical Affairs. Reference Manual 2002-2003.
- Infante P, Belmonte R, Oliveras JM, Santamaría J. Sociedad Española de Cirugía Bucal. Protocolos en Cirugía Bucal. *Traumatismos Dentarios*. 2001.

## CONSENTIMIENTO INFORMADO PARA LA REALIZACIÓN DE TRATAMIENTOS QUIRÚRGICOS EN LOS TRAUMATISMOS DE LA CAVIDAD BUCAL

Para satisfacción de los **DERECHOS DEL PACIENTE**, como instrumento favorecedor del correcto uso de los Procedimientos Terapéuticos y Diagnósticos, y en cumplimiento de la Ley General de Sanidad y la ley 41/2002:

Yo D/D<sup>a</sup>..... como paciente

o D/D<sup>a</sup>..... como su representante legal en pleno uso de mis facultades, libre y voluntariamente,

### DECLARO:

Que el/la Dr/Dra .....

Me ha explicado, en términos asequibles, la naturaleza exacta de la intervención o procedimiento que se me va a realizar y su necesidad. He tenido la oportunidad de discutir con el facultativo cómo se va a efectuar, su propósito, las alternativas razonables, las posibles consecuencias de no hacer este tratamiento y todos los riesgos y posibles complicaciones que de él puedan derivarse.

Comprendo que la práctica de la Cirugía Bucal no es una ciencia exacta, y que pretende solucionar una patología diagnosticada gracias a los hechos observados o comprobados hasta este momento; por tanto no es razonable que el cirujano sea capaz de anticipar ni de explicar todos los riesgos o complicaciones. Comprendo también que un resultado indeseable no necesariamente implica un error en ese juicio, por lo que buscando los mejores resultados confío en que el conocimiento y las decisiones del profesional durante el procedimiento o intervención estarán basados sobre los hechos hasta entonces conocidos, buscando siempre mi mayor beneficio.

Me ha explicado que el tratamiento que se va a hacer se efectuará bajo anestesia local, o general en los casos que requieren hospitalización. Su finalidad es bloquear, de forma reversible, la transmisión de los impulsos nerviosos, para poder realizar la intervención sin dolor. Se me ha informado que notaré una sensación de acorchamiento del labio, lengua o de otras zonas de la cara, que va a durar horas, y que normalmente desaparecerá entre dos y cuatro.

Si bien a partir de mis antecedentes personales no se deducen posibles alergias o hipersensibilidad a los componentes de la solución anestésica, ello no excluye la posibilidad de que, a pesar de ser muy improbable, puedan presentarse manifestaciones alérgicas del tipo urticaria, dermatitis de contacto, asma, edema angio-neurótico, y en casos extremos shock anafiláctico, que pueden requerir tratamiento urgente. También se me ha explicado que la administración de anestesia local puede provocar, a veces y en el punto de inyección, ulceración de la mucosa y dolor. Asimismo es posible que transitoriamente quede una cierta dificultad en los movimientos de apertura de boca.

Las sustancias que contiene la solución anestésica pueden originar leves alteraciones del pulso y de la tensión arterial. Se me ha informado que, aún en el caso de que no se deduzca ningún tipo de patología cardiovascular de mis antecedentes, la presencia de adrenalina puede favorecer, aunque de forma muy inusual, la aparición de arritmias leves.

Me ha explicado que toda intervención quirúrgica en la boca, aunque de modo infrecuente e incluso impredecible, puede tener riesgos y complicaciones entre las que se incluyen:

- Inflamación.
- Dolor.
- Infección.
- Limitación de la apertura bucal.
- Dehiscencia de la sutura.
- Complicaciones nerviosas: anestesia o hipoestesia del nervio dentario inferior, nervio mentoniano, nervio lingual, nervio infraorbitario; temporal o permanente.
- Fractura ósea.
- Rotura de instrumentos.
- Comunicación oronasal y/u orosinusal.
- Daño a estructuras vecinas (dientes o restauraciones).

He sido informado de:

- Que estas complicaciones generales pueden requerir tratamientos médico-quirúrgicos adicionales y que, raramente, algunas pueden dejar secuelas definitivas.
- Las secuelas de la patología traumática bucal están frecuentemente relacionadas con la demora en la instauración de las actuaciones clínicas precisas en función del tipo de traumatismo. Pero ello no quiere decir que los traumatismos acontecidos sobre la boca tengan que ser tratados siempre con carácter inmediato, ya que en numerosos casos es preciso disponer de unos plazos de tiempo para la valoración clínica adecuada.
- Asimismo, el tratamiento adecuado de estos traumatismos puede requerir ferulizaciones dentarias, durante periodos de tiempo variables y tratamientos en los dientes adyacentes.
- Las complicaciones mas frecuentemente asociadas a los tratamientos bucales relacionados con los traumatismos orales son:
  - Osteítis y secuestros óseos localizados.
  - Patología apical y radicular (quistes apicales, reabsorciones radiculares externas e internas) de los dientes afectados de traumatismo, que suponen en un alto porcentaje de los casos la pérdida de los mismos.
  - Fractura de instrumentos quirúrgicos durante la intervención.
  - Infección del lecho traumatizado.
  - Dehiscencia de la herida.
  - Cicatrices mucosas retráctiles, en caso de traumatismos extensos de partes blandas.
  - Afectación de estructuras nobles, tales como nervios motores o sensitivos, conductos salivales, glándulas, etc.

Consiento en que se tomen fotografías o registros en otros tipos de soporte audiovisual, antes, durante y después de la intervención quirúrgica, para facilitar el avance del conocimiento científico y la docencia. En todos los casos será resguardada la identidad del/de la paciente.

He comprendido las explicaciones que se me han facilitado, y el facultativo me ha permitido realizar todas las observaciones y me ha aclarado todas las dudas que le he planteado.

Si surgiera cualquier situación inesperada durante la intervención, autorizo a mi especialista a realizar cualquier procedimiento o maniobra que, en su juicio clínico, estime oportuna para mi mejor tratamiento.

También comprendo, que en cualquier momento y sin necesidad de dar ninguna explicación, puedo revocar el consentimiento que ahora presto.

Por ello, me considero en condiciones de ponderar debidamente tanto los riesgos como la utilidad y beneficio que puedo obtener del tratamiento; así pues, manifiesto que estoy satisfecho/a con la información recibida y por ello, Yo **DOY MI CONSENTIMIENTO**, para que se me practique la intervención quirúrgica de .....  
..... bajo anestesia .....

Observaciones .....

Y para que así conste, firmo el presente original después de leído.

En ....., a ..... de ..... de .....

Firma del Paciente y DNI  
(o representante legal)

Firma del Médico/Odontólogo  
Nº Colegiado:

2005



# PROTOCOLO

## EN ASPECTOS LEGALES

*Autores: Dr. Aníbal González Cataño  
Dr. Miguel Jerez Hernández  
Dr. Daniel Torres Lagares  
Dr. Pedro Infante Cossío  
Universidad de Sevilla*

● Introducción .....	136
● El derecho a la información sanitaria y a la intimidad .....	136
● Consentimiento Informado .....	136
● La Historia Clínica.....	137
● Emisión de Certificados Médicos.....	137
● Bibliografía .....	138

## ● Introducción

El objetivo de este protocolo es exponer la situación actual sobre la regulación de los derechos y obligaciones de los pacientes y profesionales, centrándonos en los centros sanitarios privados, más en concreto en las clínicas dentales que tienen actividad en Cirugía Bucal. Para ello, vamos a realizar una lectura dirigida de la ley 41/2002, aunque debemos informarnos de las posibles variaciones que pueden introducir las Comunidades Autónomas en el futuro, ya que dentro del ámbito de sus respectivas competencias, podrán dictar otras disposiciones.

Este protocolo se va a articular en los siguientes apartados:

- El derecho a la información Sanitaria y a la intimidad.
- El consentimiento informado.
- La historia clínica.
- Emisión de certificados médicos.

## ● El derecho a la información sanitaria y a la intimidad

Los pacientes tienen derecho a conocer, con motivo de cualquier actuación en el ámbito de su salud, toda la información disponible sobre la misma, salvando los supuestos exceptuados por la Ley. Además, toda persona tiene derecho a que se respete su voluntad de no ser informada. También serán informadas las personas vinculadas a él en la medida que el paciente lo permita de manera expresa o tácita.

Cuando el paciente, según el criterio del médico que le asiste, carezca de capacidad para entender la información a causa de su estado físico o psíquico, la información se pondrá en conocimiento de las personas vinculadas a él por razones familiares o de hecho. También puede limitarse cuando por razones objetivas el conocimiento de su propia situación pueda perjudicar su salud de manera grave.

Toda persona tiene derecho a que se respete el carácter confidencial de los datos referentes a su salud, y a que nadie pueda acceder a ellos sin previa autorización amparada por la Ley. Por lo tanto se adoptarán las medidas oportunas que garanticen el acceso legal a los datos de los pacientes y la intimidad de la información relativa a la salud de las personas. En este sentido cabe recordar que la obligación del secreto profesional alcanza tanto al médico, odontólogo o estomatólogo colegiado, como al resto de personal de la clínica que, por razones profesionales, pudieran tener acceso a los datos clínicos.

## ● Consentimiento Informado

Entendemos como consentimiento informado a la conformidad libre, voluntaria y consciente de un paciente, mani-

festada en el pleno uso de sus facultades después de recibir la información adecuada, para que tenga lugar una actuación que afecte a su salud. Toda actuación en el ámbito de la salud de un paciente necesita el consentimiento libre y voluntario del afectado. El paciente participará en la medida de lo posible en la toma de decisiones a lo largo del proceso sanitario, entre las opciones clínicas disponibles.

### 1. Características de la información previa al consentimiento

El consentimiento será verbal por regla general pero se prestará por escrito en aplicación de procedimientos diagnósticos y terapéuticos que entrañen riesgos o inconvenientes notorios. Más en concreto, la Ley 41/2002 explicita que todos los actos quirúrgicos deberán obtener un consentimiento previo por escrito por parte del paciente, lo cual incluye, obviamente, todos los actos de Cirugía Bucal. Esto hace del consentimiento informado un requisito inexcusable y necesario en el ejercicio del profesional.

El facultativo proporcionará al paciente, antes de recibir su consentimiento escrito, la información básica siguiente:

- a) Las consecuencias relevantes o de importancia que la intervención origina con seguridad.
- b) Los riesgos relacionados con las circunstancias personales o profesionales del paciente.
- c) Los riesgos probables en condiciones normales, conforme a la experiencia y al estado de la ciencia o directamente relacionados con el tipo de intervención.
- d) Las contraindicaciones del acto médico a realizar.

Se informará al paciente de forma comprensible y adecuada a sus necesidades y le ayudará a tomar decisiones de acuerdo con su propia y libre voluntad. Los profesionales que le atiendan durante el proceso asistencial o le apliquen una técnica o un procedimiento concreto también serán responsables de informarle.

### 2. Contenido del documento de consentimiento informado

El consentimiento informado debe contener los siguientes epígrafes:

- Datos del paciente.
- Datos del profesional que informa.
- Nombre del procedimiento terapéutico.
- Grado de riesgos.
- Descripción de consecuencias.
- Posibilidad de efectos secundarios.
- Alternativas al procedimiento.
- Declaración del propio paciente de haber recibido la información.
- Declaración del paciente de estar satisfecho de esa información y de haber aclarado sus propias dudas.
- Lugar y fecha, rúbrica del paciente y del profesional responsable del tratamiento.
- Apartado para el representante legal en caso de necesidad.
- Apartado para la revocación del consentimiento.

### 3. Consentimiento por representación

Se otorgará el consentimiento por representación en los siguientes supuestos:

- Quando el paciente no sea capaz de tomar decisiones, a criterio del médico responsable de la asistencia, o su estado físico o psíquico no le permita hacerse cargo de su situación. Si el paciente carece de representante legal, el consentimiento lo prestarán las personas vinculadas a él por razones familiares o de hecho.
- Quando el paciente esté incapacitado legalmente.
- Quando el paciente menor de edad no sea capaz intelectual ni emocionalmente de comprender el alcance de la intervención. En este caso, el consentimiento lo dará el representante legal del menor después de haber escuchado su opinión si tiene doce años cumplidos. Cuando se trate de menores no incapaces ni incapacitados, pero emancipados o con dieciséis años cumplidos, no cabe prestar el consentimiento por representación. Sin embargo, en caso de actuación de grave riesgo, según el criterio del facultativo, los padres serán informados y su opinión será tenida en cuenta para la toma de la decisión correspondiente.

### 4. Excepciones y límites del consentimiento informado

Legalmente, no será preciso el consentimiento previo del paciente en los siguientes casos:

- Quando la no intervención del profesional suponga un riesgo para la salud pública.
- Quando el usuario no esté capacitado para tomar decisiones, en cuyo caso el derecho corresponderá a sus familiares.
- Quando la urgencia sea tal que no permita demora por poderse ocasionar lesiones irreversibles o peligro de muerte.
- Quando el paciente manifieste expresamente su deseo de no ser informado, se respetará su voluntad haciendo constar su renuncia documentalmente, sin perjuicio de la obtención de su consentimiento previo para la intervención.

## ● La Historia Clínica

La historia clínica es un instrumento destinado fundamentalmente a garantizar una asistencia adecuada al paciente. La historia clínica comprende el conjunto de los documentos relativos a los procesos asistenciales de cada paciente, con la identificación de los médicos y de los demás profesionales que han intervenido en ellos, e incorporará la información que se considere trascendental para el conocimiento veraz y actualizado del estado de salud del paciente, así como la información obtenida en todos sus procesos asistenciales.

### 1. El contenido mínimo de la historia clínica

Los siguientes puntos sólo serán exigibles en la cumplimentación de la historia clínica cuando no se traten de proce-

sos de hospitalización. En pacientes ingresados en hospitales, los requisitos mínimos de la historia clínica son mayores. No obstante, dado que la mayor parte de las actuaciones en Cirugía Bucal se hacen de forma ambulatoria, obviaremos estos requerimientos aumentados.

- Documentación relativa a la hoja clínica-estadística.
- Anamnesis y exploración física.
- Evolución.
- Órdenes médicas.
- Hoja/s de interconsulta.
- Los informes de exploraciones complementarias.
- El consentimiento informado.

### 2. Derechos de acceso a la historia clínica

Tanto el paciente como una persona debidamente acreditada y autorizada por el mismo, tienen el derecho al acceso a la historia clínica y a obtener copia de los datos que figuren en ella.

Este derecho será respetado, excepto cuando el acceso a dichos datos pudiera dar lugar a perjuicio del derecho de terceras personas a la confidencialidad de sus datos, o a perjuicio del derecho a la confidencialidad de los profesionales participantes en su elaboración, los cuales pueden oponer al derecho de acceso la reserva de sus anotaciones subjetivas.

### 3. La conservación de la documentación clínica

Los profesionales sanitarios que desarrollen su actividad de manera privada son responsables de la gestión y de la custodia de la documentación asistencial que generen, teniendo la obligación de archivarla de forma que queden garantizadas su seguridad, su correcta conservación y la recuperación de la información.

Hay obligación de conservar la documentación clínica como mínimo, cinco años contados desde la fecha del alta de cada proceso asistencial.

### 4. Archivo de la historia clínica

En la historia clínica podrán ser usados cualquiera de los soportes documentales adecuados para su utilización, siempre y cuando garanticen su autenticidad, integridad, seguridad y conservación.

## ● Emisión de Certificados Médicos

Entendemos por certificado médico a la declaración escrita de un médico, odontólogo o estomatólogo en el que da fe del estado de salud de una persona en un determinado momento, en el ámbito en que la Ley admite su capacidad para actuar.

Todo paciente o usuario tiene derecho a que se le faciliten los certificados acreditativos de su estado de salud. Estos serán gratuitos cuando así lo establezca una disposición legal o reglamentaria.

## ● Bibliografía

- Jerrold L. Litigation, legislation, and ethics: defending claims for lack of informed consent. *Am J Orthod Dentofacial Orthop.* 2004 Mar;125(3):391-3.
- Dube-Baril C. The personalized consent form: an optional, but useful too! *J Can Dent Assoc.* 2004 Feb;70(2):89-92.
- Miller KG. Informed consent. *J Am Dent Assoc.* 2004 Jan;135(1):20-22.
- Morris CD. A commentary on the legal issues. *Br Dent J.* 2004 Feb 14;196(3):139-40.
- Pallasch TJ. Premedication and informed consent. *J Am Dent Assoc.* 2004 Feb;135(2):146-8.
- Sfikas PM. A duty to disclose. Issues to consider in securing informed consent. *J Am Dent Assoc.* 2003 Oct;134(10):1329-33.
- Chambers DW. Quackery and fraud: understanding the ethical issues and responding. *J Am Coll Dent.* 2003;70(3):9-17.
- Yeager AL. Dental ethics for the 21st century: learning from the Charter on Medic Professionalism. *J Am Coll Dent* 2002;69:53-60.
- Graskemper JP. A new perspective on dental malpractice: practice enhancement through risk management. *J Am Dent Assoc* 2002;133:752-7.
- Weber TJ. The expanding requirement for informed consent in the practice of dentistry. *Pa Dent J* 2002;69:16-20.
- Van Dam S, Welie JV. Requirement-driven dental education and the patient's right to informed consent. *J Am Coll Dent* 2001; 68:40-7.
- Ley 41/2002, de 14 de noviembre, General de Sanidad. *Boletín Oficial del Estado* núm. 274, de 15-11-2002, pp. 40126-40132.
- Sprague PS, Winslow GR. Responsibilities in treating pre-existing conditions. *Gen Dent* 2001;49:347-50.
- Whyman RA, Rose D. Informed consent for people with diminished capacity to consent. *N Z Dent J* 2001;97:137-9.





centro de información gsk  
**902 202 700**  
es-ci@gsk.com



GlaxoSmithKline